第 34 回心筋生検研究会

会　期　:2012 年 11 月 23 日(金・祝日)～11 月 24 日(土)

会　場　:信州大学医学部附属病院新外来棟4F

(〒390-8621 長野県松本市旭 3 丁目 1 番 1 号 TEL:0263-37-3352)

参加費　: 5,000 円

*参加受付　11 月 23 日(金) 12:00～18:00
11 月 24 日(土)　8:30～12:00

*名誉幹事の先生は無料でご参加いただけます。

会　長　: 矢崎　善一 (国立病院機構まつもと医療センター松本病院)

事務局
信州大学医学部循環器内科
〒390-8621 長野県松本市旭 3 丁目 1 番 1 号
担当者:柴　祐司・伊澤　淳
TEL: 0263-37-3352 /FAX: 0263-37-2573
E-mail:cvm@shinshu-u.ac.jp
http://www.cabic34.com/

CONTENTS

会場案内.....1
座長・発表者へのご案内.....2
プログラム.....5
抄録　特別講演.....16
　　教育講演.....17
シンポジウム１.....18
シンポジウム２.....22
モーニングセミナー.....25
トピックス.....26
一般演題(YIA:口述発表).....28
一般演題(口述発表).....32
一般演題(YIA:ポスター発表).....35
一般演題(ポスター発表).....47
幹事名簿.....54
開催一覧.....55
協賛企業一覧.....56

*心筋生検ロゴマークは東京女子医科大学東医療センター　布田伸一先生よりご提供いただきました

会場案内

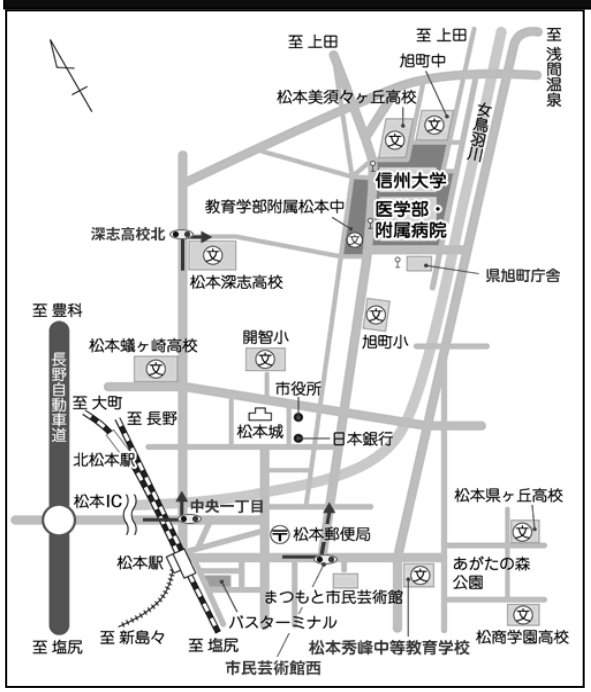

信州大学医学部附属病院新外来棟 4F
〒390-8621 長野県松本市旭 3 丁目 1 番 1 号
TEL:0263-37-3352

構内 MAP

信州大学医学部附属病院　新外来棟 4F　フロアマップ

●松本駅からお越しの方

1. バスターミナル 1 番線から「信大横田循環線」バスにて「信州大学前」下車(約 15 分)
2. 松本駅前バス停から「北市内線」バスにて「信大病院南口」下車(約 15 分)
3. 松本駅からタクシーで約 10 分

●お車でお越しの方

1. 松本インターより約 20 分
2. 安曇野インターより約 20 分(国道 143 号使用の場合)
3. 上田方面より三才山トンネル経由約 1 時間 30 分

●信州まつもと空港よりお越しの方

1. 信州まつもと空港からタクシーで約 40 分
2. 信州まつもと空港バス停から「朝日線」バスにて「松本駅」下車(約 30 分)
   その後は松本駅からの案内をご参照ください。

座長･発表者へのご案内

【１】口述発表

●各演題の持ち時間は下記のとおりです。
＊時間厳守にご協力ください。

○一般演題＜ＹＩＡ＞	：発表 10 分＋質疑 5 分
○一般演題	：発表 8 分＋質疑 4 分
○特別講演	：発表 50 分＋質疑 10 分
○教育講演	：発表 25 分＋質疑 5 分
○シンポジウム１	:各演者に連絡済み
○シンポジウム２	：発表 12 分+質疑 5 分
○モーニングセミナー	：発表 15 分+質疑 5 分
○トピックス	：発表 10 分+質疑 5 分

（１）座長の先生へ

●**「座長・演者受付」**（11 月 23 日(金)12:00～18:00/ 11 月 24 日(土)8:30～12:00）に**ご担当セッション開始時刻の 20 分前まで**にお越しください。
●ご担当セッション**開始時刻の 5 分前まで**に会場前方右の**「次座長席」**にご着席ください。

（２）演者の先生へ

●ご発表データを、下記の要領でご準備ください。

例：演題番号 O-1-1
松本次郎先生の場合

ファイル名：O-1-1matsumotojiro.ppt

当日会場に用意するパソコン
OS：Windows7 / プレゼンテーションソフト：PowerPoint2010
プロジェクターの出力解像度：XGA(1024×768)

○ファイル名
右図のように「演題番号氏名」としてください。
・これ以外のファイル名にはしないでください。
・演題番号は半角、氏名はフルネームとし、苗字と名前の間隔は空けない。

○データの持参
USB に保存し、データのみご持参ください。
・保存する前に必ずウイルスのチェックを行ってください。

○動画
トラブルが起こった際対応できないため、できるだけ避けてください。
・やむを得ず使用する場合はデータを Windows Media Player で作成し、USB でご持参ください。
また念のため静止画のバックアップも用紙してください。
・特殊な動画ソフトを使用する場合はご自身のパソコンをご持参ください。

●パソコン持ち込みについて
○Macintosh で作成したデータや動画を使用する方はご自身のパソコンをご持参ください。

[注意]
○当日動作しない場合に備えて USB に保存した静止画データもご用意ください。
○省電力設定を「常にオン」の状態にし、スクリーンセーバーは解除する。
○ウイルス対策ソフトをアップデートし、最新の状態に更新しておく。
○電源コードを忘れずにご持参ください。
Macintosh はプロジェクター用接続アダプタ(純正の VGA 用アダプタ)もご持参ください。

●**発表当日**

○ご発表データまたは PC をご持参のうえ、「座長・演者受付」に**ご発表開始時刻の 30 分前まで**にお越しください。

○プロジェクターとの接続は係員が行います。

○次演者は前演者の発表と同時に次演者席に着席してください。

○発表時の操作は席に備え付けのキーボード・マウスを使って演者ご自身で行っていただきます。
時間内にすべてが終了するよう、設定変更・スライドの送り方等、取扱いを熟知しておいてください。

※発表用 PC に複写したデータは、学会終了後すみやかに消去いたします。

【２】ポスター発表

●**発表の持ち時間は下記のとおりです。**

発表 3 分＋質疑 2 分

＊時間厳守にご協力ください。

（１）座長の先生へ

11 月 23 日(金)

●「座長・演者受付」に **15:00 まで**にお越しください。座長用リボンをお渡しします。

●座長制による**口述発表は 16：10～16：40（ポスター発表 1,2）/ 16：40～17：10（ポスター発表 3,4）**です。＊座長用リボンを着け、開始時刻になりましたら適宜開始してください。

11 月 24 日(土)

●「座長・演者受付」に **10：00 まで**にお越しください。座長用リボンをお渡しします。

●座長制による**口述発表は 10：30～11：00(ポスター発表 5,6)**です。

＊座長用リボンを着け、開始時刻になりましたら適宜開始してください。

（２）演者の先生へ

11 月 23 日(金)発表の先生へ

●ポスター発表は「研修室 5,6」にて行います。
11 月 23 日(金)のみの掲示です。

●掲示作業の前に、まず「座長・演者受付」にお越しください。
発表者用リボンをお渡しします。

●**掲示作業は 11 月 23 日(金)12：00～13：00 の間**に行ってください。

●**撤去作業は 18：30～19：00 の間**に行ってください。
この時間を過ぎても撤去されていないポスターは事務局にて破棄いたしますので、ご了承ください。

●座長制による口述発表は下記の通りです。
16：10～16：40（ポスター発表 1,2）
16：40～17：10（ポスター発表 3,4）
若手奨励賞応募された方は発表終了後も、
17:30 まではポスター横にいて質問をうけて下さい。
＊発表者用リボンを着け、ご自身のポスターの前で待機してください。進行については座長の指示に従ってください。



11 月 24 日(土)発表の先生へ

●ポスター発表は「研修室 5,6」にて行います。
11 月 24 日(土)のみの掲示です。

●掲示作業の前に、まず「座長・演者受付」にお越しください。発表者用リボンをお渡しします。

●掲示作業は 11 月 24 日(土)8：30～9：00 の間に行ってください。

●撤去作業は 12:30～13:00 の間に行ってください。
この時間を過ぎても撤去されていないポスターは事務局にて破棄いたしますので、ご了承ください。

●座長制による口述発表は **10：30～11：00(ポスター発表 5,6)**です。
＊発表者用リボンを着け、ご自身のポスターの前で待機してください。
進行については座長の指示に従ってください。

●ポスターは下記の要領で作成してください。

○サイズ：縦 210 ㎝×横 90 ㎝
○演題番号(縦 30 ㎝×横 20 ㎝)は事務局で用意いたします。
○題名・発表者・所属を含むタイトルシート(縦 30 ㎝×横 70 ㎝)を用意してください。

【３】若手奨励賞（YIA）の選考方法

（１）臨床研究
このセッションの座長の先生方４人は選考委員となります。選考委員長と選考委員の先生方で、最優秀賞１名と優秀賞２名を決めていただきます。

（２）症例報告
このセッションの座長の先生方４人は選考委員となります。選考委員長と選考委員の先生方で、最優秀賞１名と優秀賞３名を決めていただきます。

●表彰式は懇親会の時に行います。

懇親会のご案内

日　時：2012 年 11 月 23 日(金・祝日)　19：00～

場　所：信州大学医学部附属病院　新外来棟 5F　レストラン　ソレイユ

※貴重品は新外来棟 4 階のクロークをご利用ください。(21：00 まで)

プログラム

11 月 23 日(金)

１２:４０～１２:４５

開会の辞　第 34 回心筋生検研究会会長　　矢崎　善一（まつもと医療センター松本病院 循環器科）

１２：４５～１３:３０

一般演題（口述発表）１＜YIA:臨床研究＞　(O-1)　(発表 10 分＋質疑 5 分)

座長：竹村元三（岐阜大学大学院医学研究科循環病態学）

中村一文（岡山大学病院循環器内科）

O-1-1:Y　拡張型心筋症の初期病変に対する電子顕微鏡を用いた臨床病理学的検討

日本医科大学循環器内科[1)]、日本医科大学形態解析共同研究施設[2)]

○斎藤恒徳[1)]、浅井邦也[1)]、佐藤　茂[2)]、高野仁司[1)]、高木　元[1)]、高橋　啓[1)]、安武正弘[1)]、水野杏一[1)]

O-1-2:Y　ヒト心筋組織における神経細胞接着因子(Neural cell adhesion molecule, NCAM)の発現解析

大阪赤十字病院心臓血管センター[1)]、京都大学大学院医学研究科循環器内科学[2)]

○長央和也[1)]、芝本　恵[1)]、山内洋平[1)]、大関道薫[1)]、徳永元子[1)]、福地浩平[1)]、内山幸司[1)]、伊藤晴康[1)]、林　士男[1)]、牧田俊則[1)]、稲田　司[1)]、田中　昌[1)]、尾野　亘[2)]、木村　剛[2)]

O-1-3:Y　心筋生検における間質の線維化と肥大型心筋症患者の予後予測について

国立循環器病研究センター　心臓血管内科

○和田悠子、相庭武司、松山高明、池田善彦、神崎秀明、安斉俊久、清水　渉、植田初江

１３：３０～１４:３０

一般演題（口述発表）１＜YIA:臨床研究＞　(O-1)　(発表 10 分＋質疑 5 分)

座長：甲斐久史（久留米大学心臓・血管内科）

吉川　勉（榊原記念病院　循環器内科）

O-1-4:Y　拡張型心筋症における左室逆リモデリングと予後をいかに予測できるか～心臓 MRI 遅延増強像と左室心内膜下心筋生検との比較

北里大学医学部循環器内科学

○鍋田　健、猪又孝元、池田祐毅、岩元三和、佐藤孝典、石井俊輔、渡辺一郎、成毛　崇、品川弥人、小板橋俊美、竹内一郎、西井基継、和泉　徹

O-1-5:Y　N-3 系多価不飽和脂肪酸はブルガダ症候群患者における心室細動の抑制に関連している

岡山大学大学院医歯薬総合研究科循環器内科[1)]、岡山理科大学臨床生命科学科[2)]

○田中正道[1)]、中村一文[1)]、和田匡史[1)]、中川晃志[1)]、三浦大志[1)]、三浦　綾[1)]、西井伸洋[1)]、永瀬　聡[1)]、河野晋久[1)]、森田　宏[1)]、草野研吾[1)]、由谷親夫[2)]、伊藤　浩[1)]

O-1-6:Y　結合組織病性肺動脈性肺高血圧症における肺静脈閉塞性病変の合併

国立循環器病研究センター　臨床検査部　臨床病理科[1)]、国立循環器病研究センター　心臓血管内科部門　肺循環科[2)]

○大郷恵子[1)]、大郷　剛[2)]、池田善彦[1)]、松山高明[1)]、橋村宏美[1)]、武藤清佳[1)]、髙木弥栄美[2)]、中西宣文[2)]、植田初江[1)]

O-1-7:Y　心室瘤を呈する心サルコイドーシスの臨床的特徴

日本心臓血圧研究振興会附属　榊原記念病院　循環器内科

○宮澤一雄、吉川　勉、高見澤格、馬原啓太郎、歌野原裕子、諸富伸夫、井上完起、関　敦、谷崎剛平、桃原哲也、井口信雄、長山雅俊、浅野竜太、高山守正、梅村　純、住吉徹哉、友池仁暢

若手奨励賞選考委員長(臨床研究)

廣江道昭（国立国際医療研究センター　腎臓・循環器部門）

１４：３０～１５：５０

シンポジウム１：心サルコイドーシスにおける病理と画像診断　(S-1)

座長：猪又孝元　（北里大学医学部循環器内科学）

寺崎文生　（大阪医科大学循環器内科）

S-1-1　心サルコイドーシスに対する心内膜心筋生検の有用性に関する検討　＜YIA:臨床研究 O-1-8:Y＞

北海道大学大学院医学研究科循環病態内科学[1)]、北海道大学病理部[2)]

○浅川直也[1)]、榊原　守[1)]、神谷　究[1)]、山田史郎[1)]、筒井裕之[1)]、久保田佳奈子[2)]

S-1-2　心筋生検例および剖検例からみた、心サルコイドーシスの病理学的所見

東京女子医科大学　第二病理学[1)]、病理診断科[2)]

○宇都健太[1)]、西川俊郎[2)]

S-1-3　心臓サルコイドーシス診断における心臓 MRI の役割

埼玉県立循環器・呼吸器病センター循環器内科

○中島崇智

S-1-4　心サルコイドーシスの診療における F-18 FDG PET の役割

関西労災病院　核医学診断部・循環器内科[1)]、国立循環器病研究センター　放射線診断部[2)]、国立循環器病研究センター　病理部[3)]

○石田良雄[1)]、木曽啓祐[2)]、植田初江[3)]

１５：５０～１６：１０　休憩

１６：１０～１６：４０

一般演題（ポスター発表）１＜YIA:症例報告＞（P-1）サルコイドーシス、アミロイドーシス他

座長：加藤靖周（藤田保健衛生大学医学部循環器内科）

P-1-1:Y　心病変のみのサルコイドーシスの１症例

佐世保市立総合病院　循環器内科[1)]、佐世保市立総合病院　病理部[2)]、PET・分子イメージングセンター長[3)]、長崎大学病院　循環器内科[4)]、長崎大学病院　病理部[5)]

○春田真一[1)]、波多史朗[1)]、新北浩樹[1)]、松本雄二[1)]、園田浩一朗[1)]、福川史生[1)]、早野元信[1)]、岩崎啓介[2)]、工藤　崇[3)]、河野浩章[4)]、前村浩二[4)]、林徳眞吉[5)]

P-1-2:Y　心室頻拍を伴う急性心筋炎として発症し、心筋生検にて類上皮細胞の集簇を認めた心サルコイドーシスの１例

長野中央病院循環器内科

○原田侑典、小林正経、呉林英吾、三浦英男、板本智恵子、河野恒輔、山本博昭

P-1-3:Y　診断にFDG-PETが有効であった心サルコイドーシスの１例

慶應義塾大学医学部循環器内科

○猪原　拓、江頭　徹、西山信大、藤田　淳、香坂　俊、前川裕一郎、佐野元昭、福田恵一

P-1-4:Y　心筋生検にて診断がついた全身性アミロイドーシスの１例

NTT東日本関東病院循環器内科

○松原　巧、三浦瑞樹、岸　幹夫、中嶋　俊、佐藤高栄、松下匡史郎、大西　哲、山崎正雄

P-1-5:Y　封入体筋炎の合併が疑われた心アミロイドーシスの１剖検例

帝京大学医学部附属病院　循環器内科　神経内科　病理部

○鈴木伸明、川嶋秀幸、野村高広、宮川睦喜、細越巨禎、齋藤智久、前野吉夫、大槻修司、紺野久美子、石川秀一、興野寛幸、渡邉英憲、山川　健、横山直之、上妻　謙、一色髙明、畑中裕己、石田　毅、近藤福雄

P-1-6:Y　腎機能障害を契機に発見されたFabry病の１例

奈良県立医科大学　循環器・腎臓・代謝内科

○中野知哉、尾上健児、菅原　裕、安　基鉉、上田友哉、滝爪章博、松本貴樹、西田　卓、添田恒有、岡山悟志、染川　智、竹田征治、渡邉真言、中谷公彦、川田啓之、川上利香、　赤井靖宏、上村史朗、坂口泰弘、斎藤能彦

１６：１０～１６：４０

一般演題（ポスター発表）２＜YIA:症例報告＞(P-2)　肥大型心筋症、不整脈源性右室心筋症他

座長：佐野元昭（慶應義塾大学医学部循環器内科）

P-2-1　たこつぼ型心筋症様の形態を呈した肥大型心筋症の１例

岩手県立中部病院 循環器内科[1)]、岩手医科大学　内科学講座　心血管・腎・内分泌内科分野[2)]

○芳沢礼佑[1)]、齊藤秀典[1)]、盛川宗孝[1)]、八子多賀志[1)]、佐藤　衛[2)]、中村元行[2)]

P-2-2:Y　拡張相肥大型心筋症とデスミン心筋症が合併したと考えられた１例

東京大学大学院医学系研究科 人体病理学教室[1)]、東京大学医学部附属病院 病理部[2)]、都立駒込病院　病理科[3)]、都立広尾病院 検査科病理[4)]、東京大学医学部附属病院 循環器内科[5)]、東京大学医学部附属病院 心臓外科[6)]

○新谷裕加子[1)]、高澤　豊[2)]、佐久間慶[1)]、船田信顕[3)]、田中道雄[4)]、絹川弘一郎[5)]、小野　稔[6)]、深山正久[1)2)]

P-2-3:Y　左室形成術後の病理組織学的検査においてデスミンの蓄積が疑われた拡張型心筋症の１例

医療法人博愛会牧港中央病院　心臓血管外科[1)]、同循環器内科[2)]、

琉球大学大学院医学研究科　細胞病理学講座[3)]

○達　和人[1)]、洲鎌盛一[1)]、上江洲徹[1)]、前里　輝[2)]、石垣清子[2)]、比嘉　聡[2)]、加藤誠也[3)]

P-2-4:Y　肥大型心筋症として発症した糖原病の１例

国立循環器病研究センター臨床病理科[1)]、京都大学医学部附属病院循環器内科[2)]、国立循環器病研究センター移植部[3)]、国立循環器病研究センター分子薬理部[4)]

○武藤清佳[1)]、植田初江[1)]、橋村宏美[1)]、大郷恵子[1)]、松山高明[1)]、池田善彦[1)]、山本絵里[2)]、簗瀬正伸[3)]、南野直人[4)]

P-2-5:Y　plakoglobin 免疫染色低下所見を認めなかったデスモソーム関連遺伝子 plakophilin-2 変異を伴う不整脈原性右室心筋症(ARVC)の１例

慶應義塾大学病院循環器内科[1)]、慶應義塾大学病院病理学[2)]

○木村　舞[1)]、平良朱里[1)]、田村雄一[1)]、江頭　徹[1)]、西山信大[1)]、相澤義泰[1)]、木村謙介[1)]、前川裕一郎[1)]、佐野元昭[1)]、福田恵一[1)]、木村徳宏[2)]

P-2-6:Y　不整脈源性右室心筋症の進行を 10 年ぶりの心筋生検でも確認し得た１例

聖マリアンナ医科大学　循環器内科

○木田圭亮、福永　慎、鈴木健吾、金剛寺謙、明石嘉浩、原田智雄、三宅良彦

１６：４０～１７：１０

一般演題（ポスター発表）３＜YIA:症例報告＞（P-3）心筋炎、腫瘍他

座長：伊澤　淳（信州大学医学部循環器内科）

P-3-1:Y　当院で経験した acute necrotizing eosinophilic myocarditis の２症例

大阪大学大学院医学系研究科循環器内科学[1)]、大阪大学大学院医学系研究科心臓血管外科学[2)]

○神﨑万智子[1)]、坂田泰史[1)]、大谷朋仁[1)]、小室一成[1)]、吉岡大輔[2)]、戸田宏一[2)]、澤　芳樹[2)]

P-3-2:Y　経皮的心肺補助装置の離脱に難渋した劇症型心筋炎の１例

三重大学大学院循環器内科学[1)]、三重大学大学院臨床検査医学[2)]、三重大学大学院修復再生病理学[3)]

○谷村宗義[1)]、中嶋　寛[1)]、土肥　薫[2)]、佐藤雄一[1)]、渡辺清孝[1)]、杉浦英美喜[1)]、熊谷直人[1)]、岡本隆二[1)]、今中恭子[3)]、中村真潮[1)]、伊藤正明[1)]

P-3-3:Y　補助循環を要する重症心不全を呈した周産期心筋症の病理組織学的所見と心臓 MRI による評価

旭川医科大学　循環・呼吸・神経病態内科[1)]、同病理部[2)]

○會田　誠[1)]、坂本　央[1)]、河端奈穂子[1)]、浅野目晃[1)]、蓑島暁帆[1)]、太田久宣[1)]、及川賢輔[2)]、田邊康子[1)]、竹内利治[1)]、佐藤伸之[1)]、三代川斉之[2)]、川村祐一郎[1)]、長谷部直幸[1)]

P-3-4:Y　Castleman 病の治療経過中に左室機能障害を呈した１例

信州大学医学部循環器内科[1)]、信州大学医学部附属病院臨床検査部[2)]、信州大学医学部第一内科[3)]

○阿部直之[1)]、伊澤　淳[1)]、笠井宏樹[1)]、富田　威[1)]、宮下裕介[1)]、小山　潤[1)]、池田宇一[1)]、佐野健司[2)]、山本　洋[3)]

P-3-5:Y　副伝導路に起因する左室内同期不全から、重症心不全を呈した１例

藤沢市民病院　循環器科

○仁田　学、大友文恵、中橋秀文、松下絢介、清水　学、荒川健太郎、姫野秀朗

P-3-6:Y　臨床経過の異なる内膜肉腫の 3 例の症例報告

金沢医科大学循環器内科学

○青木洋文、上野栄一、藤田　航、田辺　寛、渡辺　真、藤林幸輔、斎藤竜平、若狭　稔、本山敦士、石田良子、赤尾浩慶、藤岡　央、河合康幸、土谷武嗣、北山道彦、梶波康二

１６：４０～１７：１０

一般演題（ポスター発表）４＜YIA:症例報告＞（P-4）膠原病にともなう心筋炎

座長：中村　浩士（山口大学医学部地域医療推進講座）

P-4-1　皮膚筋炎･多発筋炎に続発した心筋炎の 3 症例

藤沢市民病院 循環器科

○荒川健太郎、清水　学、大友文恵、松下絢介、中橋秀文、仁田　学、 姫野秀朗

P-4-2:Y　好酸球性心筋炎を合併した Churg-Strauss 症候群の１例

筑波大学　循環器内科[1)]、筑波大学　診断病理学[2)]

○川辺正之[1)]、酒井　俊[1)]、呉　龍梅[1)]、川松直人[1)]、曾田　敏[1)]、佐藤希美[1)]、酒井俊介[1)]、菅野昭憲[1)]、長谷川智明[1)]、木村泰三[1)]、村越伸行[1)]、河野　了[1)]、野口雅之[2)]、青沼和隆[1)]

P-4-3:Y　全身性エリテマトーデスに伴う慢性心筋炎の１例

新潟大学医歯学総合病院　循環器内科[1)]、新潟大学医歯学総合病院　第二内科[2)]、新潟大学大学院医歯学総合研究科　分子・診断病理学分野分子病態病理学分野[3)]

○若杉嵩幸[1)]、小幡裕明[1)]、白石友信[1)]、柏村　健[1)]、塙　晴雄[1)]、小玉　誠[1)]、南野　徹[1)]、中枝武司[2)]、和田庸子[2)]、成田一衛[2)]、谷　優祐[3)]、西倉　健[3)]

P-4-4:Y　左心機能障害を繰り返す多発性筋炎の女性例

東京女子医科大学東医療センター内科[1)]、心臓血管診療部[2)]、病院病理科[3)]

○松田晶子[1)]、布田伸一[2)]、岡島清貴[1)]、藤林真理子[3)]、下倉和修[1)]、伊藤敬浩[1)]、萩原秀明[1)]、松居一悠[1)]、菊池朋子[1)]、諏訪邦明[1)]、三橋哲也[1)]、佐藤恭子[1)]、大森久子[1)]、久保　豊[1)]、中岡隆志[1)]、大塚邦明[1)]

P-4-5:Y　高安動脈炎と同時発症しステロイド治療で完全寛解が得られた心筋炎

済生会宇都宮病院循環器内科[1)]、慶應義塾大学循環器内科[2)]、山口大学医学部地域医療推進学講座[3)]

○下地顕一郎[1) 2)]、山川裕之[2)]、中村浩士[3)]、野間重孝[1)]、福田恵一[2)]

P-4-6:Y　発熱・多関節炎を示し、心臓に特徴的な組織球性汎心炎を認めた１剖検例

慶應義塾大学医学部　病理学教室[1)]、リウマチ内科[2)]

○川井田みほ[1)]、木村徳宏[1)]、西川あゆみ[2)]、安岡秀剛[2)]

１７：１０～１７：３０　　ポスターディスカッション

若手奨励賞選考委員長(症例報告)

河合祥雄（順天堂大学循環器内科）

１７：３０～１８：３０

特別講演

座長：池田宇一（信州大学医学部循環器内科）

血管再生療法に関する基礎と臨床研究

名古屋大学大学院医学系研究科循環器内科学

室原豊明

１８:３０～１８:４５

トピックス

座長：加藤誠也（琉球大学大学院医学研究科細胞病理学講座）

心臓病理を介した個別臨床カンファレンスの取り組み

山口大学医学部　地域医療推進講座

中村浩士

11 月 24 日(土)

８：５０～９：１０

モーニングセミナー

座長：布田伸一（東京女子医科大学東医療センター）

経験した 50 例の心臓移植の病理について

国立循環器病研究センター病理部[1)]、りんくう総合医療センター検査科病理[2)]、国立循環器病研究センター心臓外科[3)]、国立循環器病研究センター移植部[4)]

○植田初江[1)]、池田善彦[1)]、松山高明[1)]、大郷恵子[1)]、橋村宏美[1)]、今北正美[2)]、小林順二郎[3)]、中谷武嗣[4)]

９：１０～１０：２０

シンポジウム２：Basic Research Update 2012　(S-2)

座長：高野博之（千葉大学大学院薬学研究院分子心血管薬理学）

今中恭子（三重大学大学院医学系研究科修復再生病理学）

S-2-1　**生体吸収性の弾性パッチによる左室被覆術がもたらす、虚血イベント後の左室リモデリング抑制効果と心機能保存効果**

三重大学医学系研究科修復再生病理学

○橋詰令太郎

S-2-2　**動脈硬化性疾患予防・治療のための抗炎症戦略**
-制御性 T 細胞誘導を介する抗動脈硬化免疫療法の試み-

神戸大学大学院医学研究科　内科学講座　循環器内科学分野

○佐々木直人、山下智也、平田健一

S-2-3　**補体分子 C1q による Wnt シグナル活性化は高血圧性動脈リモデリングの引き金となる**
(C1q-induced activation of Wnt signalingtriggers hypertensive arterial remodeling)

大阪大学大学院医学系研究科循環器内科学[1)]、関西医科大学第二内科[2)]

○住田智一[1)]、内藤篤彦[1)]、塩島一朗[2)]、小室一成[1)]

S-2-4　**万能性幹細胞を用いた心筋再生療法の開発**

信州大学医学部　循環器内科

○柴　祐司

１０：２０～１０：３０　休憩

１０：３０～１１：１０

一般演題（ポスター発表）５　（P-5）症例報告

座長：櫻井　俊平（社会医療法人財団慈泉会相澤病院　循環器内科）

P-5-1　完全房室ブロックで発症、その後永久ペースメーカー植え込み後に左室機能高度低下し、^{67}Ga シンチグラフィで心臓のみに異常集積をみとめ、心筋生検で確信した心サルコイドーシスの１例

JA 長野厚生連北信総合病院循環器内科 [1]、国立病院機構まつもと医療センター松本病院循環器内科 [2]、独立行政法人国立国際医療研究センター病院循環器内科 [3]

○金城恒道 [1]、丸山拓哉 [1]、渡辺　徳 [1]、矢崎善一 [2]、廣江道昭 [3]

P-5-2　感染性心内膜炎、多発冠動脈瘤を合併した感染性心外膜炎の１例

千葉大学大学院医学研究院循環器内科学 [1]、千葉大学大学院薬学研究院分子心血管薬理学 [2]

○久保田暁彦 [1]、高岡浩之 [1]、上原雅恵 [1]、長谷川洋 [1]、小林欣夫 [1]、高野博之 [2]

P-5-3　心肺停止で来院した遠隔期川崎病の１剖検例

千葉県救急医療センター循環器治療科 [1]、千葉県こども病院　病理部 [2]、東邦大学医療センター大橋病院　病理診断科 [3]

○河合　悠 [1]、加藤　賢 [1]、酒井　芳昭 [1]、堀江　弘 [2]、高橋　啓 [3]

P-5-4　心房中隔内に生じた気管支嚢胞の１例

社会医療法人財団慈泉会　相澤病院　循環器内科 [1]、心臓血管外科 [2]、病理科 [3]

○野口紘幸 [1]、鈴木智裕 [1]、植木康志 [1]、樋口智子 [1]、西山茂樹 [1]、麻生真一 [1]、櫻井俊平 [1]、山浦一宏 [2]、恒元秀夫 [2]、須藤素弘 [3]、樋口佳代子 [3]

P-5-5　心不全で発症し皮膚生検で診断し得た血管内リンパ腫の１例

自治医科大学循環器内科 [1]、自治医科大学腎臓内科 [2]

○齋藤俊信 [1]、今井利美 [2]　、西村芳興 [1]、苅尾七臣 [1]

P-5-6　診断に難渋した滲出性心膜炎の１例

久留米大学病院心臓・血管内科

○鍵山弘太郎、野原　夢、大場豊治、新山　寛、小岩屋宏、杉　雄介、甲斐久史、今泉　勉

P-5-7　心膜・胸膜生検で類上皮肉芽腫を認めた滲出性収縮性心外膜炎の１例

自治医科大学循環器内科

○齋藤俊信、西河真美、江口和男、苅尾七臣

１０：３０～１１：１０

一般演題（ポスター発表）６　（P-6）症例報告

座長：河野浩章（長崎大学病院循環器内科）

P-6-1　AL アミロイドーシスの 3 剖検例

まつもと医療センター松本病院　臨床検査科[1)]、同　循環器科[2)]

○遠藤真紀[1)]、中澤　功[1)]、堀込充章[2)]、矢崎善一[2)]

P-6-2　剖検にて診断された、左室優位の不整脈源性心筋症の 1 例

東京都健康長寿医療センター　病理診断科[1)]、同研究所 老年病理学研究チーム[2)]、神経内科[3)]、リハビリテーション科[4)]、城南福祉医療協会　大田病院　循環器内科[5)]

○櫻井うらら[1)]、新井冨生[1)]、相田順子[2)]、本間尚子[2)]、田久保海誉[2)]、小宮　正[3)]、加藤貴行[4)]、千田宏司[5)]

P-6-3　アレルギー肉芽腫性血管炎心病変慢性期の心筋生検病理像―2 症状の検討

国立病院機構相模原病院　循環器内科[1)]、同　アレルギー・呼吸器内科[2)]、同　病理診断科[3)]

○飯沼直紀[1)]、森田有紀子[1)]、堀口順子[1)]、漢那雅彦[1)]、荻野　尭[1)]、河南智子[1)]、須藤悠太[1)]、釣木澤尚美[2)]、秋山一男[2)]、齋藤生朗[3)]、堀田綾子[3)]

P-6-4　発症時に急性心筋炎が疑われた未分化大細胞リンパ腫の 1 例

奈良県立三室病院　心臓血管センター循環器内科[1)]、奈良県立三室病院　中央臨床検査部[2)]

○岩間　一[1)]、孤杉公啓[1)]、御領　豊[1)]、土手揚子[1)]、橋本行弘[1)]、藤本　源[1)]、磯島琢也[1)]、鈴木　恵[1)]、内藤雅起[1)]、土肥直文[1)]、斉藤真裕美[2)]、梅木弥生[2)]

P-6-5　ステロイドへの依存性を示した慢性心筋炎の 1 例

国立病院機構　信州上田医療センター循環器内科

○高橋　済、岡野孝弘、西村仁志、島田健太郎

P-6-6　重症急性心筋炎を発症し IABP で改善したが､心不全再燃あり慢性期の心筋生検でリンパ球浸潤の所見を認め、ステロイドが著効した 1 例

JA 長野厚生連篠ノ井総合病院　循環器科[1)]、国立病院機構まつもと医療センター　循環器科[2)]

○一瀬博之[1)]、矢彦沢久美子[1)]、矢嶋紀幸[1)]、佐藤俊夫[1)]、千田啓介[1)]、矢崎善一[2)]

P-6-7　TNNI3 と MYBP3 の重複遺伝子変異を有した姉妹例における心筋病理組織の検討

山口大学医学部地域医療推進学講座[1)]、総合病院山口赤十字病院[2)]、山口大学大学院器官病態内科学循環器内科[3)]、東京医科歯科大学難治疾患研究所分子病態分野[4)]

○中村浩士[1)]、道重博行[2)]、村上和華子[3)]、奥田真一[3)]、小林茂樹[3)]、三浦俊郎[3)]、矢野雅文[3)]、有村卓朗[4)]、木村彰方[4)]

１１：１０～１１：４０

教育講演

座長：中澤　功　（まつもと医療センター研究検査科）

心不全と心筋病理－病因別にみたマクロ・ミクロ像の特徴－

国立循環器病研究センター　臨床検査部　臨床病理科

池田善彦

１１:４０～１２:５０

一般演題（口述発表）２　(0-2)　（発表８分＋質疑４分）

座長：西川俊郎（東京女子医科大学病理診断科）

本郷　実（信州大学医学部保健学科）

0-2-1　乳児特発性僧帽弁腱索断裂の臨床像および病理組織所見の検討

国立循環器病研究センター小児循環器科、小児心臓外科、臨床病理科

○白石　公、坂口平馬、北野正尚、黒嵜健一、帆足孝哉、鍵崎康治、市川　肇、池田善彦、植田初江

0-2-2　周産期心筋症の心筋生検による病理組織学的検討

長崎大学大学院　医歯薬学総合研究科　循環病態制御内科[1)]、長崎大学病院　病理部[2)]

○河野浩章[1)]、林　徳真吉[2)]、安倍邦子[2)]、江口正倫[1)]、恒任　章[1)]、米倉　剛[1)]、武野正義[1)]、小出優史[1)]、池田聡司[1)]、前村浩二[1)]

0-2-3　左室心筋緻密化障害と診断された２剖検例

東海大学医学部基盤診療学系法医学[1)]、東京都監察医務院[2)]

○佐藤文子[1) 2)]、中村俊彦[2)]、林　紀乃[2)]、大澤資樹[1)]

0-2-4　心不全における心筋細胞間隙の臨床的意義に関する研究

日本大学医学部内科学講座循環器内科部門[1)]、日本大学医学部病態病理学系病理学分野[2)]

○大矢俊之[1)]、山田　勉[2)]、高山忠輝[1)]、加藤真帆人[1)]、渡辺一郎[1)]、杉谷雅彦[2)]、平山篤史[1)]

0-2-5　トランスサイレチン心アミロイドーシスの診断における ^{99m}Tc Hydroxymethylene Diphosphonate シンチグラムの有用性

大阪医科大学循環器内科[1)]、同　病院病理部[2)]

○藤田修一[1)]、寺﨑文生[1)]、宮村昌利[1)]、神﨑裕美子[1)]、石坂信和[1)]、辻　求[2)]

0-2-6　ARVC 症例の心内膜心筋生検の電顕所見に注目する病変の差異に関するコントロバシーについて

今野・榊原メモリアル研究室(日本心臓血圧研究振興会).東京[1)]、まつもと医療センター松本病院 循環器科[2)]、東京女子医科大学病理診断科[3)]、東京女子医科大学 八千代医療センター病理診断科[4)]

○関口守衛[1)]、矢崎善一[2)]、西川俊郎[3)]、河村俊治[4)]

１２:５０～１３:００

次期会長あいさつ　第 35 回心筋生検研究会会長　西川俊郎（東京女子医科大学 病理診断科）

閉会の辞　第 34 回心筋生検研究会会長　矢崎善一（まつもと医療センター松本病院 循環器科）

特別講演

教育講演

シンポジウム1 （1～4）

シンポジウム2 （1～4）

モーニングセミナー

トピックス

特別講演

血管再生療法に関する基礎と臨床研究

名古屋大学大学院医学系研究科循環器内科学
室原豊明

「血管再生療法」とは、血管内カテーテル治療（血管形成術）やバイパス手術などの通常の治療がもはや不可能な重症動脈硬化病変を有する患者（末期虚血性心疾患や重症下肢虚血患者）に対する、毛細血管新生療法として 1990 年代から発展してきた。最初の概念は、1970 年代の FGF、1980 年代の VEGF などの発見同定に拠るところが大きい。すなわちこれらの細胞成長因子を虚血組織に投与することにより、いわゆる毛細血管のバイパス血管を形成させ、動脈本幹の再建が無くとも虚血組織を保護しようという試みから生まれた。1990 年代に bFGF によるイヌ心筋梗塞の治療（Yanagisawa-Miwa et al. Science 1992）、VEGF によるウサギ下肢虚血モデルへの血管新生療法（Takeshita et al. JCI 1994）などが相次いで報告された。その後これらの治療は臨床研究にまで発展したが、最近のプラセボ対象の 2 重盲検による臨床研究ではあまりよい結果は示されていない。

一方で、我々を含めたいくつかのグループが、1990 年代後半から、ヒトの末梢血液や臍帯血中には、内皮細胞に分化できるいわゆる内皮前駆細胞（EPC）が存在することを報告してきた。これらの細胞は血液細胞と初期分化段階を共有しており、このため成人では骨髄に由来することが確認された。我々はこの点に着目し、既に臨床で行われているように、フレッシュな自己骨髄単核球細胞を採取し、重症下肢虚血領域に細胞移植することで血管再生が誘導可能であることを動物実験で確認し、2000 年から臨床応用を開始している。効果は良好であり、特に Buerger 病などの他に治療法の少ない難治性疾患に非常に有効であることも確認されている。

最近では骨髄細胞のみならず、皮下脂肪組織等から得られた間葉系幹細胞を用いた自己細胞治療の臨床応用もすでに開始されている。一方、基礎研究面では、iPS 細胞の開発や心筋幹（前駆）細胞の発見などのブレイクスルーも数多く報告されており、今後これらの細胞を使った心血管系再生医療研究が盛んになっていくものと思われる。そこで本会では、心臓血管領域の再生医療の現状と問題点・将来展望について、我々の知見も含めて紹介したい。

心不全と心筋病理－病因別にみたマクロ・ミクロ像の特徴－

国立循環器病研究センター　臨床検査部　臨床病理科
池田善彦

急速な長寿高齢化社会を迎える中、悪性腫瘍、心臓病、脳卒中などの成人病がこれまで以上に増加することが予想される。特に生活習慣病やそれを基盤とする動脈硬化症は、国内外で患者数が急増し、結果として心不全患者が増加することになる。重症心不全をきたす原因としてはこれら虚血性心疾患以外にも、心筋炎、弁膜症、先天性心奇形、心筋症などが挙げられ、この中で、心筋症は2006年にAmerican Heart Association (AHA) から提唱された分類において原発性と二次性に分けられ、原発性心筋症は、さらに遺伝性、後天性、混合性の3グループに分けられ遺伝子要因も加味された内容となった。また、2008年にEuropean Society of Cardiology (ESC) から提唱された心室形態と機能に基づいた分類は、未だに診断及び治療において有用である。

近年、高い空間分解能をもった遅延造影MRIなど画像検査の進歩に伴って、無症候性の梗塞像など微細な病変の把握が可能になりつつあり、信号の分布、形態、強度等から、できる限り病変の質的診断を行うことが望まれている。虚血性心疾患や心筋炎以外に、サルコイドーシス・アミロイドーシス・ファブリー病・筋ジストロフィーなどの二次性心筋症の範疇に属する心疾患を、画像所見を含めた様々な臨床情報に基づいて鑑別し、正確な診断や病態を把握することは、治療方針を決定する上で重要である。

一方、従来からの病理学的アプローチによる情報量は非常に多く、質的診断において重要な役割を果たしてきた。そこで、今回はこれまでに当センターや他施設において経験された生検、外科的切除、剖検、心臓移植例を中心に重症心不全をきたした各疾患のマクロ・ミクロ像の特徴について病因別に解説したい。

シンポジウム１：心サルコイドーシスにおける病理と画像診断　(S-1)

S-1-1 → O-1-8(YIA:臨床研究)

S-1-2　心筋生検例および剖検例からみた、心サルコイドーシスの病理学的所見

東京女子医科大学　第二病理学[1)]、病理診断科[2)]

○宇都健太[1)]、西川俊郎[2)]

サルコイドーシスは、全身諸臓器に原因不明の非乾酪性肉芽腫性を生じ、多彩な臨床像を呈する疾患で、肉芽腫性疾患の中で最多である。組織学的には、単核の炎症細胞（類上皮細胞）の集簇、類上皮細胞が融合した多核巨細胞（Langhans 型巨細胞）の存在、中心部壊死のない（非乾酪性）類上皮細胞肉芽腫の存在、および肉芽腫周囲のリンパ球浸潤等を特徴とする。サルコイドーシスの病因は、疾患感受性のある宿主が何らかの原因物質（起因体）に曝露されて惹起される Th1 タイプの過敏性免疫反応によるとされている。起因体については未確定であるが、近年では *Propionibacterium acnes*（アクネ菌）等との因果関係が報告されている。

剖検例の報告では、サルコイドーシスの心病変は左室自由壁や心室基部中隔にみられることが多い。そして心病変にみられる類上皮細胞肉芽腫は、他臓器の病変と同様に斑状であり、分布も一様でない。このため心内膜心筋生検では、典型的な類上皮細胞肉芽腫の所見が得られないことも多く、サルコイドーシス心病変の組織診断率は決して高くない。一方組織学的な鑑別疾患には、同様に肉芽腫を生じる巨細胞性心筋炎や特発性肉芽腫性心筋炎等があげられる。

以上、サルコイドーシス症例の心筋生検例および剖検例を中心に、その病態生理ならびに病理組織学的特徴を概説する。

S-1-3　心臓サルコイドーシス診断における心臓 MRI の役割

埼玉県立循環器・呼吸器病センター循環器内科
○中島崇智

サルコイドーシスは、様々な臓器に乾酪壊死を伴わない類上皮細胞肉芽腫を形成する原因不明の全身性疾患であり、心臓病変（心臓サルコイドーシス）を示唆する臨床所見を有する症例は 5%と少ないが、本邦のサルコイドーシス剖検例では全体の 2/3 に心臓病変の存在が報告されている。　心臓サルコイドーシスの診断には様々な画像機器が用いられるが、2006 年の診断基準で新たに加わった心臓 MRI における遅延造影(late gadolinium enhancement; LGE)所見は、生体内の線維化した障害心筋を描出することが可能である。　東京女子医大病院において、心臓サルコイドーシスあるいは他臓器サルコイドーシス症例で心臓病変の合併が疑われて心臓 MRI 検査を施行した連続 50 症例での検討では、2006 年診断基準で心臓サルコイドーシスと診断されたのは 35 症例であり、LGE 所見による診断能は感度 86%、特異度 87%、陽性的中率 93%、陰性的中率 72%、正確度 86%と、他の画像所見と比較しても良好であり、心臓病変のスクリーニングに有用と考えられた。

また東京女子医大病院および埼玉県立循環器・呼吸器病センターにおいて心臓 MRI 検査施行後 1 年以上の予後追跡が可能であった 68 症例（平均観察期間 1190 日）において LGE 所見の有無でカプラン・マイヤー曲線による生存分析を行ったところ、LGE 所見陽性群で有意に心事故が多く発生した。($p<0.05$)

以上のように心臓サルコイドーシス診断における LGE 所見は、既往を含めた心臓サルコイドーシス病変の検出や予後の推定は可能であるが、活動性の評価や早期の心臓病変の検出は難しいと考えられる。　活動性の評価には T2 強調 STIR 画像や Ga シンチ、FDG-PET などの所見とあわせて判断していく必要があると思われる。

心臓サルコイドーシスの病理組織像の特徴と心臓 MRI の画像について他の心筋症の症例と比較して供覧し、今後心臓 MRI が果たすべき役割についても考察する。

S-1-4　心サルコイドーシスの診療における F-18 FDG PET の役割

関西労災病院　核医学診断部・循環器内科 [1)]、国立循環器病研究センター　放射線診断部 [2)]、
国立循環器病研究センター　病理部 [3)]
○石田良雄 [1)]、木曽啓祐 [2)]、植田初江 [3)]

心サルコイドーシス（心サ症）で観察される心症状は、心筋組織あるいは刺激伝導系の障害に由来するものであり、疾患特異性を欠く。一方、心筋生検は、病巣が限局性であるために組織採取に困難があり、検出能は極めて低い。このような中で、F-18 FDG（FDG）PET による炎症イメージングの導入が図られ、その有用性が認識されるようになった。本シンポジウムでは、「心サ症の診断手引き」（1992 年と 2006 年）に基づいて診断された連続 47 症例（56±11 才、男性 16 例・女性 31 例）での我々の成績をもとに、FDG PET（空腹条件での撮像）の臨床的意義を考える。

心サ症の FDG PET 像の特徴は、心筋血流 SPECT 像と対比によって、①血流欠損が存在し同欠損部位ならびにその近傍に FDG の局所性高集積を認める（Type 1： ミスマッチ型）、②血流欠損を欠くが心室中隔や左室心基部側に FDG の局所性高集積を認める（Type 2：非ミスマッチ型）、③血流ﾄﾚｰｻと FDG の集積分布がほぼ同一に観察される（Type 3：瀰漫性集積型）、④FDG 集積なし（陰性）の四群に分類できる。今回の対象例では、Type 1 が 30 例（64%）、Type 2 が 12 例（26%）、Type 3 が 4 例(8%)、陰性が 1 例（2%）であった。Type 3 は心筋の生理的集積と鑑別が困難であるため陽性所見とせず、Type 1 と Type 2 を陽性所見としたが、その場合でも陽性率は 90%であり、他の臨床指標よりもはるかに高率であった。また、対象全例にステロイド治療が導入されたが、FDG PET による経過観察が行われた 28 例の検討では、3 - 6 カ月の経過で FDG 集積の陰性化が確認された。さらに、長期フォローアップ中に症候の変化から疾患再燃が疑われた 5 例では、一旦消失した FDG 集積が再び陽性化したことが確認された。

このように、FDG PET は、心サ症の臨床において、診断確定だけでなく、治療効果や疾患再燃のモニタリングにも有効な優れた診断法と考えられる。今後は、さらに大規模な臨床試験が実施され、その有用性と限界が明確化されることに期待したい。

S-2-1　生体吸収性の弾性パッチによる左室被覆術がもたらす、虚血イベント後の左室リモデリング抑制効果と心機能保存効果

三重大学医学系研究科修復再生病理学
〇橋詰令太郎

心筋梗塞などの心臓の虚血イベントに伴う慢性期左室形態の変化は、左室ポンプ機能の悪化に直結する。すなわち左室腔拡大は、短期的には stroke volume を代償的に増加せしめる生体反応であるが、左室壁の浅薄化は Laplace の法則に基づき左室の壁応力を増加せしめ、長期的には左室の機能不全を招来し、非代償性心不全へと進行させる。実際、拡張末期左室径は、疫学上心筋梗塞後の生存率の独立因子であることが報告されている。さらに、心不全時の薬物療法（e.g. ACE inhibitor, β-blocker）も左室腔拡大抑制を通じて生存率向上に寄与しているとされる。さて、左室腔拡大を抑制する目的で、non-elastic かつ non-biodegradable なメッシュで心室全体を被覆する外科的治療（e.g. CorCap®）が臨床的に行われており、リモデリング抑制という観点からは一定の効果を得ている。しかしながらこれら non-elastic かつ non-biodegradable な素材は、左室拡張能や冠潅流の障害、永久的異物としてのリスクを自ずと孕んでいる。我々はこれらの問題を軽減するために、生体吸収性の elastomer を用いた左室自由壁に対する patch-plasty の基礎的研究を行ってきた。

小動物および大動物の虚血性心疾患モデルを使用した in vivo sudy では、1）生体吸収性の素材, poly(ester urethane)urea (PEUU), による patch-plasty が、冠動脈結紮後 2 週のラット慢性心筋梗塞モデルの左室リモデリングを抑制し（end-diastolic area (EDA), $p<0.05$, patch vs control group）、2）同素材による patch-plasty は大動物モデル（ブタ）においても左室リモデリング抑制作用（EDA, $p<0.05$）と左室機能保全効果（fractional area change, $p<0.05$）があることが示された。また、至適な生体吸収速度の調査研究では、3）吸収速度の異なる 3 種類の素材の比較実験から、中等度の分解吸収速度を有する素材（poly(ester carbonate urethane)urea; PECUU）が、早い分解速度の素材（poly(ester urethane)urea; PEUU）や遅い分解速度の素材（poly(carbonate urethane)urea; PCUU）と比し、最も心機能保全に適切であることが示された。

以上、生体吸収性の弾性素材による patch-plasty について、小動物および大動物の心筋梗塞モデルを用いた具体的な実験結果とともに、最新の知見につき敷衍する。

S-2-2　動脈硬化性疾患予防・治療のための抗炎症戦略

-制御性 T 細胞誘導を介する抗動脈硬化免疫療法の試み-

神戸大学大学院医学研究科　内科学講座　循環器内科学分野

○佐々木直人、山下智也、平田健一

動脈硬化症は自然免疫および獲得免疫を含む、慢性炎症性疾患であることが明らかになってきた。我々は炎症・免疫反応の関与のさらなる解明および、その制御による新規の動脈硬化治療法の開発を目指して研究を進めている。近年の研究により、過剰な免疫応答を抑制するような制御性 T 細胞(regulatory T cell; Treg)が動脈硬化症の病態抑制において重要な役割を果たすことが報告されている。

我々は動脈硬化モデルマウスに抗 CD3 抗体および活性型ビタミン D の経口投与を行い、腸管内で Treg の誘導を促進することにより、動脈硬化病変の形成が抑制されることを報告し、「腸管からの動脈硬化予防」という独創性の高い考え方を提唱した(*Circulation*2009,*Arterioscler Thromb Vasc Biol* 2010)。さらに我々は、動脈硬化マウスに適量の紫外線(UVB)照射を行い、皮膚樹状細胞の機能修飾により Treg を誘導して、動脈硬化形成の抑制が得られることを見出した。「皮膚からの動脈硬化予防」という新規の治療法の開発を目指して、さらなるその抑制機序の解明を進めている。

動脈硬化病変の進展だけでなく、一旦形成された動脈硬化病変の縮小（退縮）においても炎症免疫機序が関与することが報告されている。最近開発したマウス動脈硬化退縮モデルを用いて(*Arterioscler Thromb Vasc Biol* 2011)、抗 CD3 抗体の経静脈投与により有意な動脈硬化退縮が得られることを発見し、活性化エフェクターT 細胞の減少に加えて、Treg の比率の増加が病変退縮において必須であることを明らかにした。

以上のように、Treg を誘導・制御することは、有望な動脈硬化予防法・治療法となり得ると期待される。さらに、Treg が動脈硬化抑制に関与することの直接的な証明と、その抑制機序について詳細に解明するために、薬剤投与により Foxp3 陽性 Treg を特異的に減少させることができる易動脈硬化マウスを作製し、解析を進めている。本発表では、これらの我々が最近得た知見について紹介したい。

S-2-3　補体分子 C1q による Wnt シグナル活性化は高血圧性動脈リモデリングの引き金となる

(C1q-induced activation of Wnt signalingtriggers hypertensive arterial remodeling)

大阪大学大学院医学系研究科循環器内科学[1)]、関西医科大学第二内科[2)]

○住田智一[1)]、内藤篤彦[1)]、塩島一朗[2)]、小室一成[1)]

高血圧によって引き起こされる動脈リモデリングの進展は心血管疾患の発症に深く関与することから、高血圧治療における動脈リモデリング抑制の重要性が注目されている。また、高血圧の前段階から高血圧治療を開始することの有用性が提唱されており、動脈リモデリングを初期の段階から抑制することが肝要である。ところが動脈リモデリング進展の分子機構、特に高血圧早期に動脈リモデリングのトリガーとして働く分子メカニズムは明らかにされていない。

我々は初期の動脈リモデリングの特徴である血管平滑筋の増殖に注目し、高血圧性動脈リモデリングを引き起こす分子メカニズムの解明を目的として検討を行った。

動脈リモデリングを引き起こす高血圧モデルとしてアンジオテンシンⅡ（以下 AngII)持続投与マウスを用いた。AngII 投与 1 週間後の腹部大動脈の血管平滑筋において増殖反応が認められると同時に Wnt シグナルの活性化が認められ、血管平滑筋の増殖に Wnt シグナルが重要な役割を果たすことが示唆された。

また、同時期の大動脈外膜には CD206 陽性の M2 タイプマクロファージが多く浸潤していることを発見した。そして、高血圧初期の血管平滑筋の増殖および Wnt シグナルの活性化はマクロファージの枯渇により抑制されること、M2 マクロファージの培養上清が血管平滑筋の増殖と Wnt シグナルの活性化を誘導することを見出した。更に、マクロファージ由来の Wnt 活性化物質が補体分子 C1q であることを明らかにした。C1q 欠損マウスを用いて C1q を介した Wnt シグナル活性化を阻害することで、高血圧初期の血管平滑筋増殖が抑制されると共に長期的な動脈リモデリングの進展も抑制された。

以上より補体分子 C1q による Wnt シグナル活性化が動脈リモデリングの進展に関与していることが明らかとなった。また、C1q - Wnt シグナル経路の阻害は、動脈リモデリングをターゲットとした新たな高血圧治療として有用である可能性が示唆された。

S-2-4　万能性幹細胞を用いた心筋再生療法の開発

信州大学医学部　循環器内科
○柴　祐司

心筋梗塞を始めとする虚血性心疾患に対する再生医療は近年急速に研究が進展し、骨髄幹細胞等の体性幹細胞を用いた再生医療はすでに臨床応用されている。しかし、これまでの臨床試験から、細胞移植の効果は限定的とされている。これは移植された幹細胞そのものが、心筋細胞には分化しないことが一因と考えられている。

ES 細胞を始めとする万能性幹細胞は、無限の増殖能と万能性を有しており、心筋細胞への分化も証明されているため、心臓病に対する有望な再生医療の細胞源と考えられている。これまでの前臨床試験で、移植されたヒト ES 細胞由来心筋細胞（hESC-CM)は、心筋梗塞部位に生着し心臓の収縮能を改善することが示されている。しかし、移植心筋細胞が効率的かつ安全に機能するためには、宿主心筋細胞と電気的に結合し、一体となって収縮する必要がある。本研究では、ヒト ES 細胞移植後の電気生理学的特性について検討した。

蛍光 Ca センサーである GCaMP3 をヒト ES 細胞に遺伝子導入し、hESC-CM を作製したところ、*in vitro* において GCaMP3^{+}hESC-CM の細胞収縮と一致した蛍光 GFP シグナルを確認した。さらに、心筋梗塞発症モルモットに対して、GCaMP3^{+}hESC-CM を移植した。移植 4 週間後の心臓では、グラフト心筋の収縮（=蛍光 GFP シグナル）が宿主心筋の収縮（=体表面心電図）と一致していることが確認できた。

次に、細胞移植後の致死性不整脈の発生頻度について検討したところ、細胞移植モルモットにおいては、コントロール群に比べ、致死性不整脈の発生頻度が有意に低いことが分かった。

hESC-CM は心筋梗塞心臓に移植された後、宿主心臓と電気的に結合し、心臓の収縮能改善だけでなく電気的安定性にも寄与することが示された。

経験した 50 例の心臓移植の病理について

国立循環器病研究センター病理部[1)]、りんくう総合医療センター検査科病理[2)]、国立循環器病研究センター心臓外科[3)]、国立循環器病研究センター移植部[4)]

○植田初江[1)]、池田善彦[1)]、松山高明[1)]、大郷恵子[1)]、橋村宏美[1)]、今北正美[2)]、小林順二郎[3)]、中谷武嗣[4)]

1997 年の臓器移植法制定 2 年後の第 1 例から 2012 年 8 月まで国内で脳死心臓移植は 139 例施行された。うち国立循環器病研究センターでの 50 例のレシピエント心および移植後の心筋生検について検討した。レシピエントは平均 37 歳、男性 39 例(78%)。原疾患は DCM33 例(66%), HCM7 例(14%), RCM1 例, ARVC1 例, 2 次性心筋症 8 例(16%)であった。左室補助心臓装着 44 例(88%)、平均装着期間 30 ヵ月。死亡例は移植 4 年後の骨髄異形性症候群と術後 8 ヶ月の循環不全の 2 例。術後急性期の心機能低下は 7 例で影響因子はドナー心サイズ、低左室収縮率、高濃度のカテコラミンであった。急性細胞性拒絶は中等度以上が 6 例(12%), 抗体関連拒絶は 3 例(6%)であった。日本の心臓移植数は欧米に比べ少ないが 10 年生存率は 95%と世界のトップレベルである。これにはドナー判定、レシピエント選定、周術期の医療、術後の定期的な心筋生検を主軸とした拒絶反応の判定など、きめ細かな診断・治療が貢献している。

心臓病理を介した個別臨床カンファレンスの取り組み

山口大学医学部　地域医療推進講座
〇中村浩士

心筋生検検査の臨床的意義を向上させる目的で、以下の行動目標を実施した。1)炎症性マーカーを含む免疫染色を行う。2)病理画像は総てデジタル化する。3)症例数 5 例程度を基準に臨床カンファレンスを臨床現場で行う。4)患者認証は総て番号で行う。5)遠隔通信を使用し教育的トレーニングサイトやアーカイブを実施する。【結果】山口大学での心筋生検件数は、12～20 症例／年から 2010 年は 34 症例に増加した。3 大学病院及び 5 病院で総数 50 症例の解析と 7 回の個別臨床カンファレンスを行った。【まとめ】総てのスタッフが参加しやすい臨床カンファレンスを実施することで、1)診断や治療をもう一度見直すきっかけになる。2)病理組織を通した臨床経験を重ねる事ができる。3)教育的モチベーションを上げることができると考えられた。

一般演題

口述発表　＜YIA：臨床研究＞

口述発表

ポスター発表　＜YIA：症例報告＞

ポスター発表

一般演題（口述発表）１＜YIA:臨床研究＞　　(0-1)

0-1-1:Y　拡張型心筋症の初期病変に対する電子顕微鏡を用いた臨床病理学的検討

日本医科大学循環器内科[1)]、日本医科大学形態解析共同研究施設[2)]
○斎藤恒徳[1)]、浅井邦也[1)]、佐藤　茂[2)]、高野仁司[1)]、高木　元[1)]、高橋　啓[1)]、安武正弘[1)]、水野杏一[1)]

【背景】拡張型心筋症（DCM）による心筋細胞の超微形態変化の臨床的意義は明らかでない。【方法】1999-2011年に初発の心不全を発症し、左室心筋生検を施行したDCM患者250例（55±14歳）の心筋標本を観察した。病理学的所見を臨床所見と比較し、多変量解析を用いて予後に関する因子を探索した。【結果】観察期間中の総死亡24例、心不全再発67例であった。筋原線維の変性は164例（66%）に認め、①筋原線維の一部が解けているもの137例（55%）、②心筋細胞の縁の筋原線維が細胞膜から剥がれ、剥離部にグリコーゲンが蓄積しているもの65例（26%）、③細胞全体に筋原線維の変性が起きているもの62例（25%）の3種類に分類できた。総死亡群、再発群ともに①型の筋原線維変性が多く（P<0.001; P=0.004）、総死亡の予測因子は心房細動（HR: 3.623, 95%CI: 1.533-8.559）、年齢（HR: 1.068, 95%CI: 1.028-1.110）、③型の筋原線維変性（HR: 2.306, 95%CI: 1.241-4.287）、心不全再発の予測因子は入院時の心拍数低値（HR: 0.988, 95%CI: 0.976-0.996）と①型の筋原線維変性（HR: 2.253, 95%CI: 1.598-3.176）であった。【結論】DCMに認められる筋原線維の変性は比較的早期に出現し、心不全の予後予測因子となり得る。

0-1-2:Y　ヒト心筋組織における神経細胞接着因子(Neural cell adhesion molecule, NCAM)の発現解析

大阪赤十字病院心臓血管センター[1)]、京都大学大学院医学研究科循環器内科学[2)]
○長央和也[1)]、芝本　恵[1)]、山内洋平[1)]、大関道薫[1)]、徳永元子[1)]、福地浩平[1)]、内山幸司[1)]、伊藤晴康[1)]、林　士男[1)]、牧田俊則[1)]、稲田　司[1)]、田中　昌[1)]、尾野　亘[2)]、木村　剛[2)]

【背景】心不全では、エネルギー代謝の破綻によりATP産生能が低下し、代謝ストレスにさらされることが知られている。我々は、以前、心筋細胞において代謝ストレスで誘導される膜蛋白をスクリーニングし、NCAMが代謝ストレス下で誘導され、細胞保護的に働き、ラット心不全モデルにおいても著しく発現上昇していることを見出した。一方、ヒト心筋におけるNCAMの発現パターンは知られていない。【方法】2000年から2007年に施行した左室心筋生検標本80検体において、NCAMの発現を解析した。【結果】NCAMは線維化周辺の心筋細胞において強い発現を認めた。NCAM 強発現群、弱発現群の２群に分けて比較したところ、強発現群では弱発現群に比べて、線維化領域が有意に大きく(29% vs. 17%, P<0.05)、左室拡張末期容積、左室拡張末期圧が有意に大きかった(124ml vs. 99ml, 15mmHg vs. 9mmHg, P<0.05)　。【結語】NCAMは心不全の新たな治療標的となる可能性がある。

O-1-3:Y　心筋生検における間質の線維化と肥大型心筋症患者の予後予測について

国立循環器病研究センター　心臓血管内科

○和田悠子、相庭武司、松山高明、池田善彦、神崎秀明、安斉俊久、清水　渉、植田初江

背景：肥大型心筋症（HCM）の組織学的な線維化とその予後の関連については詳細な報告がない。
方法： 1996～2012 年に HCM（拡張相を含む）と診断され、右室心内膜心筋生検を施行した連続 254 例（平均 57.0 歳，男性 64 例）について、病理学的所見と心臓イベント（死亡または不整脈・心不全による入院）の関連を解析した。組織標本は H&E と Masson 染色により、線維化の分布と心筋細胞径を計測した。
結果：間質の線維化率は平均 10.9±6.9%、細胞径は平均 21.3±4.9μm であった。平均追跡期間 5.4 年で、35 例(14%) が死亡し、110 例(44%) が不整脈または心不全により入院した。線維化は心臓イベントと有意に相関し（ハザード比 1.05，p=.0052)、3 段階(軽度/中等度/高度)の半定量でも有意な相関をみた(p=.0007)。心筋細胞径は心臓イベントとは相関がなかったが線維化率と相関を認めた(p<.01)。
結論：HCM の心筋生検における線維化の程度は予後の予測因子として有用である。

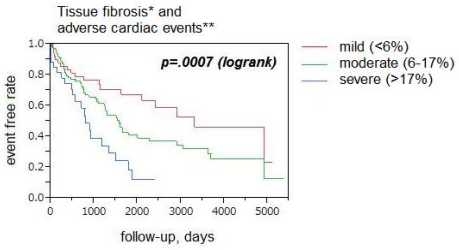

O-1-4:Y　拡張型心筋症における左室逆リモデリングと予後をいかに予測できるか～心臓 MRI 遅延増強像と左室心内膜下心筋生検との比較

北里大学医学部循環器内科学

○鍋田　健、猪又孝元、池田祐毅、岩元三和、佐藤孝典、石井俊輔、渡辺一郎、成毛　崇、品川弥人、小板橋俊美、竹内一郎、西井基継、和泉　徹

【背景】心筋の線維化は、拡張型心筋症での心機能低下や心イベントに関連するといわれる。しかし、線維化評価の診断ツールとしての心臓 MRI（CMR)遅延増強像（LGE)と左室心内膜下心筋生検（EMB)を、予後予測の観点で対比した報告はない。**【方法】**同時期に CMR と EMB を施行され、推奨治療が導入された拡張型心筋症連続 57 症例を対象とした。予後および 1 年後の左室逆リモデリングを規定する予測因子を検討した。**【結果】** LGE 陽性群(26 例)と陰性群(31 例)に分類したところ、Kaplan-Meier 生存曲線では、LGE 陰性群(31 例)に比し LGE 陽性群(26 例)で、心イベントが有意に高率だった(P < 0.01)。重回帰分析では、LGE 陽性が左室収縮末期容量係数の変化を規定する独立した予測因子として抽出された(P < 0.01)。一方、EMB から得られた線維化スコアは、いずれの検討でも有意な予測因子とならなかった。**【結語】**拡張型心筋症における予後および左室逆リモデリングに関し、LGE は有意な予測因子だが、EBM から得られた線維化スコアは有意な予測因子ではなかった。

O-1-5:Y　N-3 系多価不飽和脂肪酸はブルガダ症候群患者における心室細動の抑制に関連している

岡山大学大学院医歯薬総合研究科循環器内科[1)]、岡山理科大学臨床生命科学科[2)]
○田中正道[1)]、中村一文[1)]、和田匡史[1)]、中川晃志[1)]、三浦大志[1)]、三浦　綾[1)]、西井伸洋[1)]、永瀬　聡[1)]、河野晋久[1)]、森田　宏[1)]、草野研吾[1)]、由谷親夫[2)]、伊藤　浩[1)]

【背景】
以前我々はブルガダ型心電図患者においてN-6系多価不飽和脂肪酸とVF発症の関連について報告した。近年、N-3系多価不飽和脂肪酸の不整脈抑制効果の報告があり、ブルガダ症候群患者においてN-3系脂肪酸の代謝産物である4-Hydroxy-2-hexenal(HHE) modified proteinとVFの関連について検討した。
【方法】
73 人のブルガダ症候群患者より採取した心内膜心筋生検標本を免疫染色にて HHE protein を定量的に計測しVF発症との関連を評価した。
【結果】
SCN5A mutationを15人に認め、VFはSCN5A mutation陽性群で3人、陰性群で14人認めた。HHE modified protein areaはVF陰性患者群で有意に大きく(VF-; 9.5±8.7% vs. VF+; 3.9±4.3%, P=0.003)、特にSCN5A mutation陰性の患者群でその傾向を強く認めた。
【結論】
N-3多価不飽和脂肪酸はブルガダ症候群患者においてVFの抑制に関連している可能性がある。

O-1-6:Y　結合組織病性肺動脈性肺高血圧症における肺静脈閉塞性病変の合併

国立循環器病研究センター　臨床検査部　臨床病理科[1)]、国立循環器病研究センター　心臓血管内科部門　肺循環科[2)]
○大郷恵子[1)]、大郷　剛[2)]、池田善彦[1)]、松山高明[1)]、橋村宏美[1)]、武藤清佳[1)]、髙木弥栄美[2)]、中西宣文[2)]、植田初江[1)]

【背景】結合組織病性肺動脈性肺高血圧症(CTD-PAH)は非常に予後不良であり、なかにはPAH特異的治療に抵抗性を示し、肺静脈閉塞性疾患(PVOD)様病態の合併を疑う症例が存在する。【対象と方法】CTD-PAH10例(SSc:1, SSc＋MCTD:1, MCTD:3, SLE:2, Sjögren:2, RA:1, 平均48才、全例女性、平均肺動脈圧49mmHg)の剖検肺を用いて、肺動脈病変の評価と、合併する肺静脈病変の有無に関して病理組織学的検討を行った。【結果】組織学的に叢状病変・拡張病変を有する高度の肺動脈病変を示したのは10例中5例で、残りは内膜・中膜肥厚による閉塞性病変であった。静脈系の検索ではSLE の1例を除く全例(90%)に隔壁内静脈や小葉内細静脈の線維性内膜肥厚を主とする閉塞性病変を認め、しばしば静脈炎と血栓の再疎通像がみられた。【結論】CTD-PAH では自己免疫機序を背景として血管炎や内皮障害により肺静脈閉塞性病変を合併しやすく治療抵抗性の一因となっていることが示唆された。

O-1-7:Y　心室瘤を呈する心サルコイドーシスの臨床的特徴

日本心臓血圧研究振興会附属　榊原記念病院　循環器内科

○宮澤一雄、吉川　勉、高見澤格、馬原啓太郎、歌野原裕子、諸富伸夫、井上完起、関　敦、谷崎剛平、桃原哲也、井口信雄、長山雅俊、浅野竜太、高山守正、梅村　純、住吉徹哉、友池仁暢

心サルコイドーシスを示唆する臨床所見として心室瘤があるが、その臨床経過や予後についての検討はまだ少ない。今回、我々は1983年から2012年に当院で心サルコイドーシスと診断もしくは疑いとなった51例(平均68.7±10.2歳、男性24例、女性27例)を検討した。17例(33%)が心室瘤を呈し(心室瘤群)、35例が心室瘤を認めなかった(67%)。) 2群間で比較すると、年齢、性別、内服薬、デバイス治療(PM/ICD/CRT)において有意差を認めなかったが、NT-proBNPは有意差を認めた(2107±2317pg/ml vs. 23911±68728pg/ml, p<0.005)。平均観察期間76ヶ月で、心不全入院、VT/VF、高度房室ブロック、全死亡、これらの複合イベントにおいても有意差は認められなかった(14 vs. 26, p=0.63)。心サルコイドーシスの中で心室瘤を呈する症例の臨床経過に有意な心血管イベントの差を認めなかったが、進行性の経過をたどる疾患であり注意深い経過観察が必要である。

O-1-8:Y　心サルコイドーシスに対する心内膜心筋生検の有用性に関する検討　　※シンポジウムS-1-1

北海道大学大学院医学研究科循環病態内科学[1)]、北海道大学病理部[2)]

○浅川直也[1)]、榊原　守[1)]、神谷　究[1)]、山田史郎[1)]、筒井裕之[1)]、久保田佳奈子[2)]

背景:心サルコイドーシスは、早期診断・早期治療により、心機能低下や重症不整脈の発生を抑制することが期待できる。心内膜心筋生検(EMB)は、その組織学的診断において有用である。心サルコイドーシスに対する現在のEMBによる組織学的診断率とその有用性を検討した。**方法:**2001年1月～2012年2月までの間に心不全で入院し、原因不明の心機能低下、または、左室壁肥厚を認めた症例に対しEMBを施行した連続274例を対象とした。EMBを行い、非乾酪性類上皮性肉芽腫の有無を評価し、retrospectiveに組織学的診断率を検討した。さらに、他臓器でのサルコイドーシスの診断確定例で、臨床的に心サルコイドーシスを強く疑われる群における組織学的診断率もサブ解析した。**結果:** 心機能低下、または左室壁肥厚のある274例のうち、陽性は3例(1.1%)で、臨床的に心サルコイドーシスが極めて強く疑われる群8例のうち、陽性は2例 (25%) のみであった。
結論: EMBによる心サルコイドーシスの組織学的診断率は決して高いものではないが、近年の非侵襲的画像診断の発達により臨床的に強く疑われる場合においてはEMBの有用性は期待できる。

一般演題（口述発表）2　(0-2)

0-2-1　乳児特発性僧帽弁腱索断裂の臨床像および病理組織所見の検討

国立循環器病研究センター小児循環器科、小児心臓外科、臨床病理科
○白石　公、坂口平馬、北野正尚、黒嵜健一、帆足孝哉、鍵崎康治、市川　肇、池田善彦、植田初江

【背景】乳児特発性僧帽弁腱索断裂は、生来健康な乳児が突然ショック状態に陥る重篤な疾患であり、近年国内での発症が増加傾向にある。【方法】全国調査により臨床像と病理組織所見を検討した。【結果】過去 16 年間に 88 例の発症が確認され、平均月齢は 4.49 +/-1.83 ヶ月、7 例に川崎病既往、2 例に母親由来 SSA 抗体陽性が認められた。発症時の白血球数は 17,042+/-8,158/uL と高値を示すも、CRP 値は 2.49+/-2.82mg/dl と軽度上昇に停まった。70 例（79.5%）に外科手術が実施され、24 例（27.5%）に人工弁置換がなされた。死亡例は 6 例（6.9%）であった。病理組織標本が得られた 21 例（24%）では、主に腱索組織心内膜へのリンパ球を主体とした細胞浸潤が特徴的であった。マクロファージの浸潤または線維性肥厚も認められたが、好中球の浸潤は稀であった。【考察】乳児特発性僧帽弁腱索断裂の原因として、ウイルス感染や免疫異常による腱索組織の炎症性組織障害が原因である可能性が示唆された。

0-2-2　周産期心筋症の心筋生検による病理組織学的検討

長崎大学大学院　医歯薬学総合研究科　循環病態制御内科[1)]、長崎大学病院　病理部[2)]
○河野浩章[1)]、林徳真吉[2)]、安倍邦子[2)]、江口正倫[1)]、恒任　章[1)]、米倉　剛[1)]、武野正義[1)]、小出優史[1)]、池田聡司[1)]、前村浩二[1)]

目的：周産期心筋症の病因についてはいまだ不明であり、今回、心筋生検により心筋傷害について病理組織学的に検討した。方法：対象は、周産期心筋症の診断で当科入院し、心筋生検を施行した 4 例（年齢 28 から 42 歳。2 例が初産、2 例が経産。全例、出産後に心不全にて発症。）。出産前には基礎心疾患なく、心筋症などの家族歴もない。これらの症例の心筋生検標本について、光学顕微鏡および電子顕微鏡を用いて、病理組織学的検討を行った。結果：光顕下では、心筋細胞の配列の乱れ、心筋細胞の空胞変性、小円形細胞浸潤、心筋細胞脱落後置換性の線維症を認めた。また、浸潤細胞では、LCA, CD3, CD4, CD8, CD68 などの陽性細胞がみられた。電顕下では、心筋細胞の筋原線維の粗鬆化などのほかに、ミトコンドリアにも膨化やクリステの異常などがみられた。結語：周産期心筋症の心筋傷害には、炎症やミトコンドリア傷害の関与が示唆された。

0-2-3　左室心筋緻密化障害と診断された 2 剖検例

東海大学医学部基盤診療学系法医学[1)]、東京都監察医務院[2)]
○佐藤文子[1) 2)]、中村俊彦[2)]、林　紀乃[2)]、大澤資樹[1)]

【症例 1】30 代、女性。自転車乗車中に意識消失にて転倒。病院搬送中に意識回復。てんかんの疑いで諸検査行ったが経過観察となっていた。20 歳頃にも意識消失発作があったという。空の浴槽内でうつ伏せで死亡しているのを発見。死因不明のため行政解剖が施行。心臓 355g、左室:1.3cm、右室:0.3cm、左室心尖部～中部までの乳頭層の肉柱が密に梁状に丈高く発育。緻密層は比較的薄い。他の心臓奇形はなし。組織所見にて、乳頭層に心筋線維の大小不同、不規則な核緻密層で過収縮帯壊死あり。【症例 2】20 代、男性。病歴なし。自宅で死亡。１週間前から頭痛、嘔吐を訴えていた。死因不明のため、承諾解剖を施行。心臓 536g、左室:1. 5cm、右室:0. 2cm、左室腔は拡張、左室乳頭筋は緻密化、丈が高く密生し、心筋内膜の線維化肥厚。組織所見上、左室心筋の一部に収縮帯壊死を認め、一部の間質に線維化。
【考察】左室心筋緻密化障害は心室壁の過剰な網目状の肉柱形成と深い間隙を形態的特徴とする心筋症であり、2 症例ともにその特徴を認めた。不整脈による突然死の可能性が考えられた。

0-2-4　心不全における心筋細胞間隙の臨床的意義に関する研究

日本大学医学部内科学講座循環器内科部門[1)]、日本大学医学部病態病理学系病理学分野[2)]
○大矢俊之[1)]、山田　勉[2)]、高山忠輝[1)]、加藤真帆人[1)]、渡辺一郎[1)]、杉谷雅彦[2)]、平山篤史[1)]

目的：電子顕微鏡を用いた心筋細胞間隙の開大現象と心不全の臨床的評価についての関連性を検討した。
対象：日本大学医学部附属板橋病院において、平成 23 年 3 月 1 日より平成 24 年 4 月 31 日までに急性心・慢性心不全急性増悪の診断で入院され、経皮的心内膜心筋生検を施行された患者 40 名。
方法：経皮的心筋内膜生検により得られた心筋標本を、透過型電子顕微鏡 JEM-1200EX(JEOL)を用いて観察した。その際 gap junction を含まない３箇所の間隙距離を測定した。
結果：細胞間隙は平均 53±25nm であった。間隙の開大は、高血圧既往、心内膜肥厚との間に有意差を認めた。間隙距離と NT-ProBNP（入院時値、寛解時値）の相関は認めなかったが、寛解時値は急性期値より比較的強い相関傾向を示していた。臨床経緯、画像検査、投薬効果から判断した臨床的診断との関連性においては、高血圧性心疾患と有意差を認めた。
結論：細胞間隙と心不全において、高血圧既往、臨床的診断（高血圧性心疾患)、心内膜肥厚との間に強い関連を認めた。

O-2-5　トランスサイレチン心アミロイドーシスの診断における ^{99m}Tc Hydroxymethylene Diphosphonate シンチグラムの有用性

大阪医科大学循環器内科[1)]、同　病院病理部[2)]
○藤田修一[1)]、寺﨑文生[1)]、宮村昌利[1)]、神﨑裕美子[1)]、石坂信和[1)]、辻　求[2)]

【目的】トランスサイレチン(TTR)心アミロイドーシスの診断における ^{99m}Tc Hydroxymethylene Diphosphonate (^{99m}Tc-HMDP) シンチグラムの有用性を検討した。【対象と結果】心不全症状を呈し、心内膜心筋生検により免疫組織学的にTTR心アミロイドーシスと診断された患者のうち ^{99m}Tc-HMDPシンチグラムが施行されていた4例を検討の対象とした。内訳は家族性アミロイドポリニューロパチー(FAP)3例(全例 *TTR* 遺伝子の p.Val30Met 変異が証明されている) および老人性アミロイドーシス1例である。^{99m}Tc-HMDPシンチグラムにおいて、4例全例で心臓における異常集積亢進が認められ、とくにFAPの3例で高度であった。【結論】TTR心アミロイドーシスの診断において ^{99m}Tc-HMDPシンチグラムは有用である。

O-2-6　ARVC症例の心内膜心筋生検の電顕所見に注目する病変の差異に関するコントロバシーについて

今野・榊原メモリアル研究室(日本心臓血圧研究振興会).東京[1)]、まつもと医療センター松本病院循環器科[2)]、東京女子医科大学病理診断科[3)]、東京女子医科大学八千代医療センター病理診断科[4)]
○関口守衛[1)]、矢崎善一[2)]、西川俊郎[3)]、河村俊治[4)]

ARVC(n=5)とその関連疾患(特発性VT、右室拡大なし;n=7)の電顕所見について関口ら(M.Sekiguchi et al.　A.Nava et al. edsの単行本;Arrhythmogenic Right Ventricular Cardiomyopathy/Dysplasia. Elsevier Science B.V.1997. p139～144)は心筋細胞外の大脂肪滴が隣接する心筋細胞の sarcolemma の表面と噛み合うように接触していることがARVC+VTの成因として注目すべきであることを発表した。

その一方、C.Basso et al. は21例についてARVCでgene analysisをおこなった症例の電顕所見の中で心筋細胞内の Desmosome(D)蛋白の形態的増加が特徴的所見であることを強調し、ARVC は intercellular junction cardiomyopathyを特徴であると結論し(C.Basso et al. Eur Heart J 27:1847-54,2006)、両者(M.S.と C.B)の間に接点がみられない。このコントロバシーについて M.S.は脂肪滴の接触が、C.B.は心筋細胞　間接合部病変が特徴であるとしていることにあるらしく、この両病変を統括的に論じるべきであるとの結論に達した。

一般演題（ポスター発表）1 ＜YIA：症例報告＞　（P-1）

サルコイドーシス、アミロイドーシス他

P-1-1:Y　心病変のみのサルコイドーシスの１症例

佐世保市立総合病院　循環器内科[1)]、佐世保市立総合病院　病理部[2)]、PET・分子イメージングセンター長[3)]、長崎大学病院　循環器内科[4)]、長崎大学病院　病理部[5)]
○春田真一[1)]、波多史朗[1)]、新北浩樹[1)]、松本雄二[1)]、園田浩一朗[1)]、福川史生[1)]、早野元信[1)]、岩崎啓介[2)]、工藤　崇[3)]、河野浩章[4)]、前村浩二[4)]、林徳眞吉[5)]

サルコイドーシスは全身の肉芽腫性疾患であり、心病変はその予後を大きく左右するが、心病変の診断は困難なことが多い。今回、全身でサルコイドーシスを疑う所見は認めず、心筋生検、造影 MRI、FDG-PET にて診断できた心病変のみのサルコイドーシス症例を経験したので文献的考察を含め報告する。症例は 54 歳女性。徐々に増悪する労作時呼吸苦、胸部単純 Xp にて心拡大、心エコーにて EF 20%台のびまん性の壁運動低下を認め、心不全の診断で入院となった。右室より心筋生検を施行し、多核巨細胞を伴う炎症細胞の浸潤を認めサルコイドーシスを疑う所見であった。しかし、血清 ACE 正常上限、Ga シンチでは心臓を含めて全身で集積を認めないなど、全身反応を示唆する所見やその他の臓器病変を疑う所見は認めなかった。その後心室頻拍にて緊急入院。造影 MRI にて心尖部中心に遅延造影、同部位に一致してヘパリン負荷 FDG-PET 検査にて集積を認めたことから、心病変限局のサルコイドーシスの診断で活動性炎症があることからステロイド治療を開始した。FDG-PET による効果判定を含め、治療経過を報告する。

P-1-2:Y　心室頻拍を伴う急性心筋炎として発症し、心筋生検にて類上皮細胞の集簇を認めた心サルコイドーシスの１例

長野中央病院循環器内科
○原田侑典、小林正経、呉林英吾、三浦英男、板本智恵子、河野恒輔、山本博昭

46 歳男性。2009 年より糖尿病、高血圧症、脂質異常症で他院通院中。2010 年 1 月に動悸を主訴として来院し、心拍数 219 回/分の持続性心室頻拍を認め、除細動により洞調律化した。除細動後の心電図所見では完全右脚ブロックと左軸偏位を認め、血液検査では心筋逸脱酵素上昇が見られた。心臓超音波検査では心基部前壁中隔を中心にびまん性の壁運動低下が見られ、ガドリニウム造影 MRI では心基部前壁中隔、下壁、右室前壁に遅延造影所見を認めた。心内膜心筋生検では、多核巨細胞を多数含む類上皮細胞の集簇とリンパ球浸潤による肉芽腫性炎症、および心筋細胞の消失と線維化を認めた。心サルコイドーシスによる急性心筋炎と判断し、プレドニゾロン 30mg/日の内服治療を開始した。治療開始後から心室頻拍の再発はなく、MRI における遅延造影所見は減少し、心臓超音波検査では壁運動の改善を認めた。現在はプレドニゾロン 5mg/日の内服を継続している。心サルコイドーシスの発症形式として稀な症例を経験したため、若干の文献的考察を加えて報告する。

P-1-3:Y　診断にFDG-PETが有効であった心サルコイドーシスの1例

慶應義塾大学医学部循環器内科
○猪原　拓、江頭　徹、西山信大、藤田　淳、香坂　俊、前川裕一郎、佐野元昭、福田恵一

【症例】54歳の男性。【主訴】進行性の房室ブロック。【既往歴】ぶどう膜炎後緑内障
【現病歴】2012年2月の人間ドックで、1年前にはなかった1度房室ブロックが出現。肺門部リンパ節腫脹、多発性の皮下結節を認めたためサルコイドーシスを疑ったが、Gaシンチ上心臓へのGa異常集積は認めず、心臓MRI検査でも心機能は正常で遅延造影効果も陰性であった。9月に入り急速にPR間隔が延長したため、再度、心臓MRI検査を施行したが、やはり遅延造影効果が陰性であった。ACE 37.4、可溶性IL-2レセプター856と上昇し、サルコイドーシスの活動性亢進が示唆された。電気生理学的検査では、HR<60 で1度房室ブロック、60≦HR<90でWenckebach型房室ブロック、90≦HR で2：1の房室ブロックが出現した。HV伝導時間は60-70msecと軽度延長を認めるものの、ブロックの主体はAHブロックであった。18時間の絶食の後、50 U/kgのヘパリンを静脈注射して15分後にFDG-PETを施行したところ、心臓におけるバックグランドのFDGの取り込みは完全に抑制され、大動脈基部周囲～左室後中隔にFDGの強い集積を認めた。直後から一過性完全房室ブロックが出現し、皮下結節の生検後、PSL 30mg/day投与を開始した。
【考察】臨床上、サルコイドーシスの心臓への波及が疑われたが、心臓MRI検査による遅延造影効果が陰性で、FDG-PETで中隔基部の病変を描出できた症例を経験した。PSL30mg/day投与後の臨床経過ならびにFDG-PET検査所見の推移に関しても報告させていただく。

P-1-4:Y　心筋生検にて診断がついた全身性アミロイドーシスの1例

NTT東日本関東病院循環器内科
○松原　巧、三浦瑞樹、岸　幹夫、中嶋　俊、佐藤高栄、松下匡史郎、大西　哲、山崎正雄

【症例】58歳男性【主訴】めまい、全身倦怠感【現病歴】1978年25歳頃から全結腸型潰瘍性大腸炎に罹患。2010年56歳時から尿蛋白を指摘され、腎生検を施行するも有意な所見を得られなかった。12月頃から血圧低下、易疲労感、めまいなどを自覚。2011年57歳時より心不全症状が出現。4月の定期外来の経胸壁心エコー所見と心電図所見からアミロイドーシスによる低拍出症候群の疑いで当科緊急入院。胃粘膜生検、直腸粘膜生検、皮膚生検で有意な所見を認めず、心筋生検を施行し、心筋検体に著しいアミロイドの沈着を認めた。骨髄生検で形質細胞の増殖を認め、全身性アミロイドーシスの診断となり、多発性骨髄腫に準じた治療を開始したが、低拍出症候群の進行による重症心不全のため救命に至らなかった。【総括】診断に難渋したアミロイドーシスの1例を経験した。剖検所見と考察を加えて報告する。

P-1-5:Y　封入体筋炎の合併が疑われた心アミロイドーシスの１剖検例

帝京大学医学部附属病院　循環器内科　神経内科　病理部
○鈴木伸明、川嶋秀幸、野村高広、宮川睦喜、細越巨禎、齋藤智久、前野吉夫、大槻修司、紺野久美子、石川秀一、興野寛幸、渡邉英憲、山川　健、横山直之、上妻　謙、一色髙明、畑中裕己、石田　毅、近藤福雄

症例は 79 歳女性。2005 年ごろより夜間呼吸困難を訴えるようになり、外来で心拡大、胸水貯留、心電図および心エコー図上の左室肥大所見、BNP 値の上昇を指摘され、徐々に進行した。冠動脈疾患は冠動脈ＣＴで否定されていた。同時期より両下肢筋力低下が進行し、2010 年 8 月には車椅子移動となった。2011 年 1 月、当院神経内科に入院し、筋 CT や MRI の結果、および臨床的な経過から封入体筋炎の可能性が高いと考えられた。2011 年 8 月 12 日頃より呼吸苦が増悪し、同年 8 月 19 日当院内科へ緊急入院した。入院後の胸部Ｘ線、およびＣＴ上、肺癌が疑われ、細胞診から肺腺癌と診断された。強心薬などの薬物治療に対する反応に乏しく、入院第 13 病日で永眠された。剖検の結果、アミロイドは心筋細胞を取り囲むように、また動脈壁や静脈壁に沈着していたと判明した。免疫染色では血管壁のアミロイドが部分的にλ鎖に対する抗体で陽性であり、Aλアミロイドーシスと診断された。封入体筋炎と心アミロイドーシスの合併が疑われた症例であり、考察も含め報告する。

P-1-6:Y　腎機能障害を契機に発見された Fabry 病の１例

奈良県立医科大学　循環器・腎臓・代謝内科
○中野知哉、尾上健児、菅原　裕、安　基鉉、上田友哉、滝爪章博、松本貴樹、西田　卓、添田恒有、岡山悟志、染川　智、竹田征治、渡邉真言、中谷公彦、川田啓之、川上利香、赤井靖宏、上村史朗、坂口泰弘、斎藤能彦

【症例】55 歳男性。2006 年の検診で蛋白尿(2+)と Scr 高値(1.4 mg/dl)を指摘されたため近医を受診した。2010 年 9 月に慢性腎臓病教育目的で入院し Fabry 病スクリーニングで α-galactosidase A 活性低下(2 nmol/h/mg protein)を指摘されたため同年 12 月に当科を受診した。血液検査で腎機能障害(Scr 1.62 mg/dl)が認められたため 2011 年 2 月に腎生検が施行され、糸球体上皮細胞内に空胞・泡沫状変化が認められた。心エコー検査で全周性の軽度壁運動低下(EF 55 %)と軽度壁肥厚(IVS/PWD 12/11 mm)があったため心内膜下心筋生検が施行された。心筋生検光顕像では心筋細胞の軽度肥大と心筋細胞内に空胞変性が認められ、トルイジン・ブルー染色では空砲変性部位に陽性物質の蓄積、電顕では同部位に多数のラメラ体の蓄積が認められた。【考察】腎機能障害を契機に診断された Fabry 病の 1 例を経験した。本例は当初、腎型 Fabry 病と考えられたが、心筋生検で心筋にも Fabry 病変が存在することが確認された。Fabry 病患者では心・腎をはじめとした臓器病変のスクリーニングが重要と考えられ、心機能障害が臨床的に軽微であったとしても積極的に心筋生検を行う必要があると考える。

一般演題（ポスター発表）2 ＜YIA：症例報告＞　（P-2）

※P-2-1 は YIA 応募演題ではありません。

肥大型心筋症、不整脈源性右室心筋症他

P-2-1　たこつぼ型心筋症様の形態を呈した肥大型心筋症の 1 例

岩手県立中部病院　循環器内科[1)]、岩手医科大学　内科学講座　心血管・腎・内分泌内科分野[2)]
○芳沢礼佑[1)]、齊藤秀典[1)]、盛川宗孝[1)]、八子多賀志[1)]、佐藤　衛[2)]、中村元行[2)]

症例は 64 歳の男性。双極性感情障害の既往あり。洗顔中に眼球上転し卒倒した。呼びかけに反応なく、直ちに救急要請され、救急隊到着後にCPRが開始された。AEDで心室細動を認め、電気的除細動計12回で洞調律に復帰した。近医へ救急搬送され、到着後の心電図で ST 上昇を認めたため、急性心筋梗塞症が疑われ、当科紹介となった。心電図でⅡ、Ⅲ、aVF、V3-6 で ST 上昇と異常 Q 波、Ⅰ、aVR、aVL で ST 低下と陰性 T 波を認めた。急性心筋梗塞症を疑い、緊急冠動脈造影検査を施行したが、有意狭窄や閉塞病変を認めず、左室造影検査では、心基部の過収縮と心尖部の無収縮を認め、たこつぼ型心筋症の形態を呈していた。慢性期に施行した心エコー図検査では、心室の全周性肥厚(中隔/後壁 15 / 17 mm)を認め、左室駆出率は72%であった。右室側心内膜心筋生検では、心筋細胞の肥大と配列異常、一部で錯綜配列を呈し、肥大型心筋症が示唆された。今回我々は、たこつぼ型心筋症様の形態を呈した肥大型心筋症の 1 例を経験したので報告する。

P-2-2:Y　拡張相肥大型心筋症とデスミン心筋症が合併したと考えられた 1 例

東京大学大学院医学系研究科　人体病理学教室[1)]、東京大学医学部附属病院　病理部[2)]、都立駒込病院　病理科[3)]、都立広尾病院　検査科病理[4)]、東京大学医学部附属病院　循環器内科[5)]、東京大学医学部附属病院　心臓外科[6)]
○新谷裕加子[1)]、高澤　豊[2)]、佐久間慶[1)]、船田信顕[3)]、田中道雄[4)]、絹川弘一郎[5)]、小野　稔[6)]、深山正久[1)2)]

45 歳女性。心筋症や突然死の家族歴はない。27 歳時に肥大型心筋症と診断され、加療されていたが、41 歳時に心不全症状が悪化し、臨床的には拡張相肥大型心筋症への移行が指摘された。42 歳で LVAD 装着後、3 年で心臓移植が行われた。

肉眼的には、両心室壁と中隔の非対称性肥厚および左室内腔の軽度拡張が認められた。左室全周性に脂肪浸潤伴う線維化が不規則かつ、一部貫壁性にみられた。

組織学的には、左室自由壁に心筋細胞の錯綜配列が 10%程度みられ、拡張相肥大型心筋症として矛盾しない所見であった。心筋細胞を取り囲む線維化がびまん性に認められる他、斑状の線維化巣も比較的広範囲にみられた。好塩基性変性が多く散見されたが、これとは別に、心筋細胞内に弱好酸性無構造沈着物が認められた。免疫組織化学的染色の結果から、Desmin 心筋症と考えられ、電子顕微鏡的にも、Desmin として矛盾しない細線維状凝集体を認めた。本症例は、Desmin 心筋症と拡張相肥大型心筋症の合併例と考えられ、両疾患の関係について検討を加え報告する。

P-2-3:Y　左室形成術後の病理組織学的検査においてデスミンの蓄積が疑われた拡張型心筋症の１例

医療法人博愛会牧港中央病院　心臓血管外科[1)]、同循環器内科[2)]、
琉球大学大学院医学研究科　細胞病理学講座[3)]
○達　和人[1)]、洲鎌盛一[1)]、上江洲徹[1)]、前里　輝[2)]、石垣清子[2)]、比嘉　聡[2)]、加藤誠也[3)]

７０歳代前半の女性、左乳癌術後、家族歴に特記事項なし。4 年前より心不全症状出現、近医にて拡張型心筋症(DCM)として薬物治療を開始するも管理困難となり当院受診。超音波検査で LVDd/Ds 8.4/7.8cm、EF13%、severe MR を認め、内科的治療を継続したが NHYAⅢ° より改善なく、左室形成術（Batista 手術）・両弁尖温存僧帽弁置換術、CRT（心室再同期療法）植込術を施行した。術後も心不全管理、リハビリテーションに難渋したが､約 5 カ月後に軽快退院された｡切除心筋は肉柱の明瞭化を示し､組織では代償性肥大心筋に核変性像、空胞変性や筋原線維の粗鬆化を伴う DCM 様の所見と好塩基変性様の沈着物の増加､免疫染色でデスミン蓄積像､電顕で Z band の streaming、Autophagy、不定形蓄積物の増加を認めデスミン心筋症が疑われた。DCM の数%にデスミン蓄積症が混在する可能性も指摘されているが、組織学的に確定される症例は稀である。
外科的治療を含めた集学的治療の経験も含めて報告したい。

P-2-4:Y　肥大型心筋症として発症した糖原病の１例

国立循環器病研究センター臨床病理科[1)]、京都大学医学部附属病院循環器内科[2)]、国立循環器病研究センター移植部[3)]、国立循環器病研究センター分子薬理部[4)]
○武藤清佳[1)]、植田初江[1)]、橋村宏美[1)]、大郷恵子[1)]、松山高明[1)]、池田善彦[1)]、山本絵里香[2)]、築瀬正伸[3)]、南野直人[4)]

糖原病は、グリコーゲン代謝に関与する酵素の欠損によって起こる先天性代謝異常症である。異常酵素の違いにより糖原病には種々のタイプが存在し、主な蓄積臓器は肝や骨格筋だが、心筋の場合は肥大型心筋症様の病態をとる。当院で肥大型心筋症として心移植が行われた患者において、術後糖原病が疑われたことから生化学的な方法による心筋組織中のグリコーゲン定量を試みた。
症例は 20 歳代男性。2008 年拡張相肥大型心筋症と診断。2011 年心移植術施行。
摘出心において、両心房の心筋細胞は著明なレース状の空胞化を認めた。両心室の心筋細胞は高度に肥大し、細胞質には筋原線維の変性、空胞化、核周囲の明庭化が見られた。空胞化は心房が優位であった。空胞化した心筋細胞内には、ジアスターゼ消化される PAS 陽性物質を認めた。心房のグリコーゲン量を測定したところ、対照とした非糖原病患者の心房と比較して 10 倍以上のグリコーゲンが蓄積しており、糖原病による心筋症が考えられた。糖原病のタイプについては酵素活性の測定が必要であり、現在解析中である。

P-2-5:Y　plakoglobin 免疫染色低下所見を認めなかったデスモソーム関連遺伝子 plakophilin-2 変異を伴う不整脈原性右室心筋症(ARVC)の 1 例

慶應義塾大学病院循環器内科[1)]、慶應義塾大学病院病理学[2)]
○木村　舞[1)]、平良朱里[1)]、田村雄一[1)]、江頭　徹[1)]、西山信大[1)]、相澤義泰[1)]、木村謙介[1)]、前川裕一郎[1)]、佐野元昭[1)]、福田恵一[1)]、木村徳宏[2)]

【症例】69 歳女性。【主訴】労作時呼吸困難。【既往歴】高血圧、発作性心房細動。【現病歴】50 歳頃より労作時呼吸困難が出現し、心不全が疑われたが、希望により精査されず薬物療法で経過観察とされた。症状が増悪したため、平成 24 年 5 月当院に精査入院した。①心エコー・MRI で右室機能低下(RVEF=17.6%)を伴う右室拡大、②心電図上 V1 誘導の ε 波、③V2、V3 誘導の陰性 T 波、④心室遅延電位陽性、⑤若年突然死の家族歴を認め、ARVC と診断された(大基準 2、小基準 1)。モニター上心室性期外収縮はほとんど認めず、プログラム電気刺激によって心室性頻拍や心室細動は誘発されなかった。心筋生検所見は、有意な心筋細胞の脱落のない少量の脂肪細胞増生を伴う軽度の線維化像のみで、plakoglobin 免疫染色低下所見も認めなかった。遺伝子診断の結果、同疾患責任遺伝子の plakophilin-2 (PKP2) 変異が同定された。【考察】本症例を通して ARVC の診断とリスク評価の問題点について考察を加えたい。

P-2-6:Y　不整脈源性右室心筋症の進行を 10 年ぶりの心筋生検でも確認し得た 1 例

聖マリアンナ医科大学　循環器内科
○木田圭亮、福永　慎、鈴木健吾、金剛寺謙、明石嘉浩、原田智雄、三宅良彦

【症例】29 歳、男性。【主訴】めまい、ふらつき。【既往歴】小学生高学年時より、立ちくらみを自覚。1999 年バスケットボール中に意識消失、転倒。近医受診し、心電図異常を指摘されるが精査は行われなかった。2000 年再度心電図異常を指摘され当院紹介受診。精査の結果、不整脈源性右室心筋症と診断され、ICD 植込みを勧められたが拒否。ソタロールの内服を開始したが、通院自己中断し、以降は無症状で経過していた。【現病歴】2011 年 5 月にめまい、ふらつきを主訴に再診。心エコーでは以前の所見に加え左室駆出率は 35%にまで低下していた。心筋生検では右室だけではなく、左室においても心筋の線維化と脂肪変性を認めた。突然死予防に ICD 植込み術を施行し、不整脈予防にソタロールの内服を開始した。【考察】本疾患は致死的不整脈による突然死が高いとされているが、本症例は失神、心室頻拍の誘発が確認されていながら運動制限なく無症状で経過した稀な症例というだけではなく、不整脈源性右室心筋症の進行を 10 年ぶりの心筋生検でも確認し得たこともあり報告する。

一般演題（ポスター発表）3 ＜YIA：症例報告＞　（P-3）

心筋炎、腫瘍他

P-3-1:Y　当院で経験した acute necrotizing eosinophilic myocarditis の 2 症例

大阪大学大学院医学系研究科循環器内科学[1)]、大阪大学大学院医学系研究科心臓血管外科学[2)]
○神﨑万智子[1)]、坂田泰史[1)]、大谷朋仁[1)]、小室一成[1)]、吉岡大輔[2)]、戸田宏一[2)]、澤　芳樹[2)]

Acute necrotizing eosinophilic myocarditis は、急激な心原性ショックや突然死に至るほどの予後不良な劇症型心筋炎である。心筋壊死と好酸球浸潤を伴う著明な炎症細胞浸潤を特徴とし、迅速な組織学的診断が非常に重要となる疾患の一つである。

当院では、救命できた 2 例を経験した。いずれの症例も、来院時ショック状態であり、入院時諸検査より急性心筋炎を疑い、心筋生検を施行。同時に、IABP・PCPS による循環補助を開始した。心筋生検の結果より上記と診断し、ステロイドパルス療法を開始。しかし心機能改善なく更なる心不全の増悪を認めたため、PCPS 補助の限界と判断し、体外式遠心ポンプ 2 台を用いた心臓への direct cannulation による両心臓補助人工心臓(temporary BiVAD)へ移行した。約 20 日で BiVAD 離脱可能となり、以後経過良好で、現在は 2 症例とも心機能の改善を認め、外来通院中である。当院での急性心筋炎に対する取り組みと、文献的考察を踏まえ報告する。

P-3-2:Y　経皮的心肺補助装置の離脱に難渋した劇症型心筋炎の 1 例

三重大学大学院循環器内科学[1)]、三重大学大学院臨床検査医学[2)]、三重大学大学院修復再生病理学[3)]
○谷村宗義[1)]、中嶋　寛[1)]、土肥　薫[2)]、佐藤雄一[1)]、渡辺清孝[1)]、杉浦英美喜[1)]、熊谷直人[1)]、岡本隆二[1)]、今中恭子[3)]、中村真潮[1)]、伊藤正明[1)]

症例は 65 歳男性。先行する感冒症状と胸痛にて第 5 病日に近隣病院に受診した。心電図上、下壁誘導に ST 上昇を認めたが、心エコーでは全周性の壁運動低下を認め、冠動脈造影上正常であったことから、急性心筋炎と診断された。強心薬・血管拡張薬による治療に反応せず、経過から劇症型心筋炎と診断され、第 8 病日に心室頻拍と循環不全に対して大動脈バルーンパンピング（IABP）を導入され、当院へ転院した。当院では経皮的心肺補助装置（PCPS）、人工呼吸器、持続的血液濾過透析（CHDF）を導入した。第 15 病日に左室駆出率 40%程度まで改善し、PCPS を離脱したが、直後より心源性ショックに陥り、強心薬・輸血により改善した。その後も心室性不整脈の治療に難渋したが、最終的には後遺障害なく退院した。第 5 病日に施行された心筋病理組織所見では著明な炎症細胞の浸潤と線維化の出現をみとめたが、補助循環離脱後の不安定化と心機能障害および不整脈の遷延は予想できなかった。心筋生検所見と経過について若干の考察を交えて報告する。

P-3-3:Y　補助循環を要する重症心不全を呈した周産期心筋症の病理組織学的所見と心臓MRIによる評価

旭川医科大学　循環・呼吸・神経病態内科[1)]、同病理部[2)]
○會田　誠[1)]、坂本　央[1)]、河端奈穂子[1)]、浅野目晃[1)]、蓑島暁帆[1)]、太田久宣[1)]、及川賢輔[2)]、田邊康子[1)]、竹内利治[1)]、佐藤伸之[1)]、三代川斉之[2)]、川村祐一郎[1)]、長谷部直幸[1)]

周産期心筋症は心疾患の既往のない女性が妊娠・産褥期に心不全を発症し拡張型心筋症に類似した病態を示すが、原因は不明で確立された治療法はない。症例は32歳。妊娠37週、予定帝王切開にて2370gの男児を分娩。翌日より呼吸困難が出現し、肺水腫と診断。心エコー上左室駆出率25%と著明な収縮障害を認め、心不全治療に補助循環(PCPS・IABP)を要した。臨床経過から周産期心筋症を疑いブロモクリプチンの投与も行った。第4病日の冠動脈造影は正常で、心内膜下心筋生検では間質の軽度線維化・リンパ球浸潤を認めたが、急性心筋炎は否定的であった。徐々に左室収縮能の改善を認め、補助循環の離脱も可能となり、第14病日に心臓MRIを施行。T2強調像では異常所見を認めず、遅延造影像では左室中隔の心筋中層に遅延造影を認めた。MRIによる経時的な評価で、左室駆出率は36%、46%(1ヶ月後)、60%(3ヶ月後)と改善したが、遅延造影は軽度残存した。周産期心筋症の重症度や治療効果判定に心臓MRIは有用であると考えられた。

P-3-4:Y　Castleman病の治療経過中に左室機能障害を呈した1例

信州大学医学部循環器内科[1)]、信州大学医学部附属病院臨床検査部[2)]、信州大学医学部第一内科[3)]
○阿部直之[1)]、伊澤　淳[1)]、笠井宏樹[1)]、富田　威[1)]、宮下裕介[1)]、小山　潤[1)]、池田宇一[1)]、佐野健司[2)]、山本　洋[3)]

47歳の男性。2007年に発熱とCRPおよびIL-6の高値と、経気管支肺生検、リンパ節生検、PETなどの結果から全身性Castleman病(MCD)と診断された。ステロイド治療で症状は軽快したが、ステロイド漸減に伴いCRPの再上昇と心房細動の慢性化を認め、2010年8月より心不全徴候（心拡大、BNP 316.2 pg/mL、LVEF 35%）を呈したため利尿薬で加療された。2011年4月頃から徐々に労作時呼吸困難が増強し、全周性の左室収縮障害が進行（LVEF 30%）したため8月に当科入院。心拍数コントロール、強心薬、利尿薬等の心不全治療により改善した。Gaシンチグラフィ、心臓MRI、冠動脈造影に特記すべき異常はなく、心筋生検では一部の心筋に軽度肥大、心筋細胞およびその核の大小不同、間質の線維化を認めたが、細胞浸潤やアミロイドの沈着は認めなかった。本症例の心不全は、MCDの病態との関連は明確ではなかったが、MCDに関連する左室機能障害に関する考察を加えて報告する。

P-3-5:Y　副伝導路に起因する左室内同期不全から、重症心不全を呈した１例

藤沢市民病院　循環器科
○仁田　学、大友文恵、中橋秀文、松下絢介、清水　学、荒川健太郎、姫野秀朗

症例は 42 歳女性。以前より A 型 WPW 症候群を指摘されていた。41 歳時より SLE と診断され、経口ステロイド剤を服用していた。2012 年 8 月に急性心不全に肺炎を合併し、緊急入院となった。心不全は Nohria C(wet-cold type)であり、人工呼吸器/大動脈内バルーンパンピング(IABP)による機械的呼吸・循環サポート下に加療を開始した。拡張型心筋症様の左室拡大・収縮/拡張機能障害、機能的僧帽弁逆流があり、薬物的治療での改善に乏しく、IABP からの離脱に難渋した。右室中隔からの心筋生検所見では、炎症細胞浸潤や心筋細胞の破壊像、間質の線維化といった所見を認めなかった。房室結節に先行する左自由壁側副伝導のため、スペックルトラッキング法では左室側壁-中隔の順に収縮が遅れる、左室内同期不全を認めた。心臓再同期療法後に左室機能の改善を認め、IABP からの離脱に成功した。WPW 症候群では副伝導路に起因する左室内同期不全から拡張型心筋症様の病態を呈することが知られており、文献的考察を含めて報告する。

P-3-6:Y　臨床経過の異なる内膜肉腫の 3 例の症例報告

金沢医科大学循環器内科学
○青木洋文、上野栄一、藤田　航、田辺　寛、渡辺　真、藤林幸輔、斎藤竜平、若狭　稔、本山敦士、石田良子、赤尾浩慶、藤岡　央、河合康幸、土谷武嗣、北山道彦、梶波康二

症例１は 70 歳女性、労作時息切れで受診し心拡大と心雑音あり、造影 CT で肺動脈に占拠性病変認め、PET で同部位に集積あり肺動脈腫瘍が疑われた。右大腿静脈よりアプローチし生検行い、内膜肉腫と診断。放射線療法と外科的摘出術を予定したが、心不全・肺炎合併し永眠。症例２は 70 歳代女性、呼吸苦で受診し心タンポナーデを認め、肺動脈に腫瘍性病変を認め心膜切開術を施行。経過中に AMI（腫瘍による左主幹冠動脈圧排）を認め PCI にて加療しえた。その後心不全増悪あり永眠され、剖検にて肺動脈内膜肉腫と診断。症例３は 30 歳代女性、大動脈炎症候群と腎血管性高血圧にて加療中。発熱を認め腹部 CT にて胸部下行大動脈と骨盤内に腫瘤性病変を認めた。大動脈炎増悪を疑い、ステロイド加療開始するも解熱せず PET 施行。同部位に集積あり腫瘍を疑い開胸で胸部大動脈周囲の組織採取し、内膜肉腫と診断。化学療法とトシリズマブ投与にて、解熱と ADL 改善を認め退院。経過中に心肺停止で救急搬送され永眠。剖検で上腸間膜動脈の腫瘍塞栓を認めた。

一般演題（ポスター発表）4 ＜YIA：症例報告＞　(P-4)

※P-4-1 は YIA 応募演題ではありません。

膠原病にともなう心病変

P-4-1　皮膚筋炎･多発筋炎に続発した心筋炎の 3 症例

藤沢市民病院 循環器科
○荒川健太郎、清水　学、大友文恵、松下絢介、中橋秀文、仁田　学、 姫野秀朗

症例 1；70 歳台女性。原因不明の関節痛に対する PSL 内服加療を 4 年前に休薬したが、症状なく経過。本年 2 月より両手の浮腫・紅班、全身痛出現。当院受診時、抗 RNP 抗体陽性かつ CK、アルドラーゼ、Trop Ⅰ上昇あり，多発筋炎様の病態による心筋炎と診断し加療するも、第 20 病日心不全のため他界。症例２；60 歳台女性。2010 年胸背部痛で緊急受診後に呼吸筋麻痺を呈し、重症多発筋炎と診断。人工呼吸器管理後、薬物療法で次第に寛解。以後もタクロリムス減量などを契機に心不全増悪を繰り返す。症例３；60 歳台女性。皮膚筋炎・間質性肺炎の診断で PSL およびタクロリムス投与されていた。本年 4 月呼吸苦を主訴に受診。皮膚筋炎に続発した心筋炎の診断で緊急入院。HANP 等の心不全加療が不応であり、メチルプレドニゾロン投与を行ったが Trop I 高値持続が持続した上に筋炎症状の再燃があり IVIG 施行。経過中 CMV 抗原血症を認めたが、ガンシクロビル投与で軽快し、現在外来通院中。3 者 3 様の経過・心筋生検像を呈したので報告する。

P-4-2:Y　好酸球性心筋炎を合併した Churg-Strauss 症候群の 1 例

筑波大学　循環器内科[1)]、同　診断病理学[2)]
○川辺正之[1)]、酒井　俊[1)]、呉　龍梅[1)]、川松直人[1)]、曾田　敏[1)]、佐藤希美[1)]、酒井俊介[1)]、菅野昭憲[1)]、長谷川智明[1)]、木村泰三[1)]、村越伸行[1)]、河野　了[1)]、野口雅之[2)]、青沼和隆[1)]

47 歳男性。2 年前より気管支喘息の治療を受けている。4 週間前より体重減少と四肢のしびれ・疼痛・筋力低下が出現、4 日前より発熱、呼吸困難が出現し近医を受診した。好酸球増多・心筋逸脱酵素の上昇と、左室壁運動低下(EF 30%)を認めたため急性心筋炎が疑われ、当科に紹介された。正常冠動脈であり、心臓 MRI では壁運動低下部位に一致した遅延造影を認めた。HE 染色では心筋生検標本全体に著明な炎症細胞浸潤が認められ、ほとんどは心筋細胞間に集簇するエオジン好性の好酸球であった。好酸球とその周囲の脱顆粒は Direct fast scarlet 染色により観察可能であった。マッソントリクローム染色では、心内膜の著明な肥厚が認められ、炎症は慢性的に経過していたことが示唆された。組織所見から好酸球性心筋炎と診断し得たが、喘息の合併、神経学的所見、皮膚生検による血管炎の存在等から好酸球性心筋炎を合併した非常に稀な Churg-Strauss 症候群と診断した。ステロイド投与により好酸球は速やかに減少し、神経症状・喘息症状の改善と共に左室機能の改善を認めた(EF 50%)。

P-4-3:Y　全身性エリテマトーデスに伴う慢性心筋炎の１例

新潟大学医歯学総合病院　循環器内科[1)]、新潟大学医歯学総合病院　第二内科[2)]、新潟大学大学院医歯学総合研究科　分子・診断病理学分野分子病態病理学分野[3)]
○若杉嵩幸[1)]、小幡裕明[1)]、白石友信[1)]、柏村　健[1)]、塙　晴雄[1)]、小玉　誠[1)]、南野　徹[1)]、中枝武司[2)]、和田庸子[2)]、成田一衛[2)]、谷　優祐[3)]、西倉　健[3)]

症例は 49 歳、女性。20 年前に全身性エリテマトーデス（SLE）と診断され、プレドニゾロン（PSL）12.5mg で維持されていた。49 歳時、無症状だったが心エコーで緩徐進行性の心機能低下が認められ、当科に入院した。炎症反応はなく、心筋トロポニン T（cTnT）が軽度上昇していた。心臓 MRI では左室心筋に遅延造影があり、ガリウムシンチグラフィーで同部位に集積が認められた。心臓カテーテル検査では冠動脈造影に異常所見はなく、左室駆出率は 36%と低下していた。心筋生検でアミロイド沈着は認められず、心筋の変性と間質への単核球浸潤が認められた。また、補体価と血小板数の軽度低下があり、SLE の活動性亢進と考えられ、SLE に伴う慢性心筋炎と診断した。PSL 40 mg でガリウムの集積は消失したものの、cTnT が上昇していたため、ステロイドパルス療法と免疫グロブリン療法を施行したところ、補体価、血小板数は増加し、cTnT は低下した。

本例の心筋浸潤細胞は、CD8 に比して CD4 陽性細胞が優位であった。SLE に伴う慢性心筋炎は稀であり、組織学的検討をもとに病態に関する考察を加えて報告を行う。

P-4-4:Y　左心機能障害を繰り返す多発性筋炎の女性例

東京女子医科大学東医療センター内科[1)]、心臓血管診療部[2)]、病院病理科[3)]
○松田晶子[1)]、布田伸一[2)]、岡島清貴[1)]、藤林真理子[3)]、下倉和修[1)]、伊藤敬浩[1)]、萩原秀明[1)]、松居一悠[1)]、菊池朋子[1)]、諏訪邦明[1)]、三橋哲也[1)]、佐藤恭子[1)]、大森久子[1)]、久保　豊[1)]、中岡隆志[1)]、大塚邦明[1)]

【症例】女性。49 歳より多発性筋炎、橋本病で通院加療されていたが、プレドニゾロン 15mg で治療抵抗性あった(CK＞2000mg/dL)。54 歳より、動悸、息切れが出現し、CK-MB や心筋トロポニン上昇、心室性不整脈、心エコーで心室拡張、び漫性壁運動低下を認め、多発性筋炎に伴う心筋障害による心不全(NYHAclass Ⅲ)で入院。 入院後、心不全薬物療法（利尿薬、抗アルドステロン薬、アンジオテンシン受容体拮抗薬、β遮断薬）を行うも治療抵抗性であった。心筋トロポニン、H-FABP は持続高値を呈するも、入院後施行された心筋生検組織ではわずかに炎症細胞浸潤を認めるに過ぎなかった。しかし、ステロイドを含む免疫抑制薬（ミコフェノール酸モフェチル）に加え、55 歳より免疫吸着療法を施行したところ、その後 3 年間は心不全コントロール良好でプレドニゾロン 15mg でトロポニンも陰性で経過した。平成 24 年 4 月（58 歳）頃より倦怠感、下肢疼痛、筋力低下を自覚し、MRI 上で大腿筋の炎症増悪、心筋トロポニン再上昇、心エコー上心機能低下を認めた。今後の治療方針について免疫抑制療法、免疫吸着療法を含め検討中である。

P-4-5:Y　高安動脈炎と同時発症しステロイド治療で完全寛解が得られた心筋炎

済生会宇都宮病院循環器内科[1)]、慶應義塾大学循環器内科[2)]、山口大学医学部地域医療推進学講座[3)]
○下地顕一郎[1) 2)]、山川裕之[2)]、中村浩士[3)]、野間重孝[1)]、福田恵一[2)]

【症例】22 歳女性。【主訴】労作時呼吸困難。【既往歴】特記事項なし。【現病歴】2011 年 11 月に呼吸困難を主訴に当院受診。心エコーで左室駆出率 32%のび慢性壁運動低下所見などから心不全と診断し入院、フロセミド静注で軽快しビソプロロール、エナラプリルを導入した。冠動脈造影で有意狭窄なし、アセチルコリン負荷試験陰性、生検でマクロファージ優位の細胞浸潤およびテネイシンの発現を認め、心筋炎の関与が示唆された。2012 年 1 月の心エコーでは左室収縮の改善を認めなかった。左鎖骨下動脈狭窄から大動脈炎を疑い PET で確定診断、副腎皮質ステロイドを開始したところ 2 月の心エコーで駆出率 52%、呼吸困難は消失した。【考察】大動脈炎に合併する心不全は高血圧症や肺高血圧症、冠動脈疾患など血管炎を主病態として発症する。しかし本症例ではいずれも否定され、さらにステロイド開始後に短期間で左室収縮能は正常に回復し、症状も消失した。各種検査から本症例においては心不全発症に自己免疫性心筋炎が関与したことが示唆され、免疫抑制療法が著効したと考察される。

P-4-6:Y　発熱・多関節炎を示し、心臓に特徴的な組織球性汎心炎を認めた 1 剖検例

慶應義塾大学医学部　病理学教室[1)]、リウマチ内科[2)]
○川井田みほ[1)]、木村徳宏[1)]、西川あゆみ[2)]、安岡秀剛[2)]

60 代の男性。約 1 年半におよぶ反復性の発熱と多関節炎を認め、経過中に心膜炎、蛋白漏出性胃腸症を伴っていた。ウイルスや自己抗体が検討されたが有意な所見なし。反応性関節炎が疑われ、ステロイド、メトトレキサート、インフリキシマブが投与されたが、臨床的に疾患名を確定できないまま剖検となった。心臓では、心筋・心外膜・心内膜に炎症巣の散在を認めた。心筋では特徴的なクロマチンを示す単核・多核の組織球が主に血管周囲に集簇しており、心外膜・心内膜にも同様の細胞からなる炎症巣がみられた。フィブリノイド変性は明らかでなかった。弁には血栓性の疣贅を認めたが、弁の肥厚や破壊はみられなかった。また、パンヌス形成を示す関節炎、消化管の多発潰瘍、高度の気管支肺炎を認めた。これらの多彩な病変の解釈は難しいが、汎心炎を来す組織球性の炎症としてリウマチ熱が鑑別に挙げられ、心の炎症巣は Aschoff 結節にやや類似しているように思われるものの、臨床経過はリウマチ熱とは言い難いようである。本組織像のリウマチ熱との異同などにつきご意見をいただきたい。

一般演題（ポスター発表）5　（P-5）症例報告

P-5-1　完全房室ブロックで発症、その後永久ペースメーカー植え込み後に左室機能高度低下し、^{67}Ga シンチグラフィで心臓のみに異常集積をみとめ、心筋生検で確信した心サルコイドーシスの１例

JA 長野厚生連北信総合病院循環器内科 [1]、国立病院機構まつもと医療センター松本病院循環器内科 [2]、独立行政法人国立国際医療研究センター病院循環器内科 [3]
○金城恒道 [1]、丸山拓哉 [1]、渡辺　徳 [1]、矢崎善一 [2]、廣江道昭 [3]

【症例】52 歳の男性。【既往歴】1990 年～高血圧。【主訴】息切れ。【現病歴】2010 年 4 月より歩行時息切れ自覚、9 月の心電図で完全房室ブロックと診断しペースメーカー植込み術施行した。UCG では左室拡大なく壁運動も保たれ、冠動脈造影でびまん性冠動脈拡張あり。2011 年 8 月上旬より夜間息切れ、8 月下旬に胸焼けを自覚し受診、うっ血性心不全と診断、利尿薬など投与し症状軽快したが血清 CK 上昇し急性心筋梗塞と判明、冠動脈造影で#13 の血栓閉塞に対し PCI を施行した。UCG で左室拡大と駆出率 30%の低心機能を認めた。以後さらに左室拡大が進行し検査追加、Ga シンチで心臓のびまん性集積を認めた。2012 年 4 月に心筋生検を施行し 5 検体中 1 検体で類上皮細胞肉芽腫をみとめ、心サルコイドーシスと診断した。その後 CRT-D 植込み術施行した。6 月より prednisolone 30mg/日内服開始、4 週間後の Ga シンチで異常集積なし。【考察】短期間に心機能悪化し、冠動脈びまん性拡張を伴い、Ga シンチの心臓集積と心筋生検で診断しえたサルコイドーシス症例であり、貴重と考え報告する。

P-5-2　感染性心内膜炎、多発冠動脈瘤を合併した感染性心外膜炎の１例

千葉大学大学院医学研究院循環器内科学 [1]、千葉大学大学院薬学研究院分子心血管薬理学 [2]
○久保田暁彦 [1]、高岡浩之 [1]、上原雅恵 [1]、長谷川洋 [1]、小林欣夫 [1]、高野博之 [2]

症例は 69 歳男性で、以前からシェーグレン症候群の治療としてステロイド内服が行われていた。感冒様症状を認め、その後胸部圧迫感、呼吸困難感が出現し、当院を受診。採血上炎症反応の上昇(CRP 37.7mg/dl)と胸部レントゲン上心拡大を認め、心エコーでは多量の心嚢水を認めた。心嚢穿刺で膿性心嚢水が 200ml 排出され、血液培養では肺炎球菌を認め、感染性心外膜炎と診断した。また経食道心エコー、心臓 CT では左右冠動脈に多発冠動脈瘤を認めた。開胸心嚢ドレナージや抗生剤による加療を行ったが、MRSA 腸炎を発症し、感染の制御が困難となり、受診から約 5 週間後に永眠された。病理解剖では心外膜の肥厚や硬化、心嚢腔との強固な癒着を認めた。大動脈弁は硬化変形し、右半月弁に直径 3mm の穿孔と、同部位からグラム陽性球菌を認めた。左右冠動脈には径 15mm、長さ 20-30mm 前後の感染性冠動脈瘤を複数認めた。重症感染性心外膜炎に感染性心内膜炎、感染性多発冠動脈瘤を合併した稀有な症例を経験したため文献的考察を加え報告する。

P-5-3　心肺停止で来院した遠隔期川崎病の一剖検例

千葉県救急医療センター循環器治療科[1)]、千葉県こども病院　病理部[2)]、東邦大学医療センター大橋病院　病理診断科[3)]
○河合　悠[1)]、加藤　賢[1)]、酒井芳昭[1)]、堀江　弘[2)]、高橋　啓[3)]、

症例：34 歳、男性。1 歳 6 ヵ月時に川崎病に罹患、冠動脈造影検査を施行されたが冠動脈異常は指摘されず、15 歳まで外来通院し終診となった。某年 1 月、突然意識消失し家族が救急要請、心肺停止状態で当院へ搬送された。心肺蘇生を継続するも心拍再開せず死亡確認となった。血液検査で CK/CK-MB が 473/45U/L と上昇しており、虚血性心疾患の関与が疑われ剖検を施行した。
剖検所見：冠動脈は 3 枝ともに偏心性の内膜肥厚を認め、同部には粥腫形成、リンパ球や泡沫化マクロファージの浸潤、顆粒状石灰化を伴う高度の粥状硬化病変を認めた。左前下行枝近位部の内腔は著明な狭窄を示し、フィブリン血栓により完全閉塞をきたしていた。この一方、内弾性板や中膜平滑筋構造の破綻、外膜の線維化といった血管炎瘢痕像は明らかではなかった。この剖検結果より、本症例の死因は冠動脈粥状硬化による急性心筋梗塞と診断した。また川崎病血管炎が本症例の心筋梗塞発症に関与していることを示唆する病理所見は見出せなかった。

P-5-4　心房中隔内に生じた気管支嚢胞の 1 例

社会医療法人財団慈泉会　相澤病院　循環器内科[1)]、心臓血管外科[2)]、病理科[3)]
○野口紘幸[1)]、鈴木智裕[1)]、植木康志[1)]、樋口智子[1)]、西山茂樹[1)]、麻生真一[1)]、櫻井俊平[1)]、山浦一宏[2)]、恒元秀夫[2)]、須藤素弘[3)]、樋口佳代子[3)]

【症例】67 歳の男性。【主訴】腹痛、嘔吐。【既往歴】前立腺肥大。【現病歴】2012 年 5 月 3 日朝から腹痛、嘔吐が出現。近医にて腹部 CT 施行し前立腺肥大に伴う尿閉と診断。当院泌尿器科紹介にてカテーテル留置。検査結果から急性膵炎の合併があり消化器内科入院。CT 上、偶然、左房内腫瘍が指摘され当科紹介。心エコー上、左房内の中隔側に 34 x 40mm の腫瘍性病変を認め粘液腫が疑われた。膵炎治癒後、2012 年 9 月 5 日に外科治療実施。左房内に腫瘍を認めず、心房中隔内に腫瘤を認めたため剥離を進めたところ腫瘤壁が破れ、ゼラチン様の内容液が流出し嚢胞構造が判明。嚢胞壁を可能な限り切除し嚢胞と中隔欠損部を閉鎖。病理検査上、内容物は Alcian blue/PAS 染色陽性の粘液で、嚢胞壁は多列線毛円柱上皮で被覆されており、壁内には平滑筋や気管支腺様の粘液腺を認め気管支嚢胞と診断。【考察】気管支嚢胞は縦隔腫瘍の 5.8%を占めるとの報告があるが、心臓内に生じることは極めて稀であり、若干の文献的考察を含め報告する。

P-5-5　心不全で発症し皮膚生検で診断し得た血管内リンパ腫の１例

自治医科大学循環器内科[1)]、自治医科大学腎臓内科[2)]
〇齋藤俊信[1)]、今井利美[2)]、西村芳興[1)]、苅尾七臣[1)]

【症例】69歳男性【主訴】呼吸困難【既往歴】高血圧・脂質異常症【現病歴】2007年2月初旬より食欲不振・浮腫、2月中旬に発熱を来たし近医入院。皮疹・陰嚢腫大・貧血・脾腫を認めたが原因不明であった。次第に不穏傾向を呈するようになり、2月16日突然呼吸困難が出現。胸部X線にて心拡大および肺うっ血を認めており、精査加療目的に当院転院。心電図にて陰性T波、心エコーにて前壁の壁運動低下を認めていたが、その後心電図および心エコー所見は正常化し、Tl+BMIPP心筋シンチでも明らかな異常所見は認めなかった。他、LDH持続高値・可溶性IL-2R 3800U/mLを認めており、骨髄穿刺および皮膚生検を施行したところ、皮膚生検において血管内リンパ腫の所見を認めた。【考察】心筋生検および剖検は未施行であり、心不全発症の原因は不明であったが、血管内リンパ腫による影響が疑われた。心不全を来たした血管内リンパ腫は稀であり、貴重な症例と考え報告する。原因不明の皮診を有する心不全では血管内リンパ腫を鑑別に挙げる必要がある。

P-5-6　診断に難渋した滲出性心膜炎の1例

久留米大学病院心臓・血管内科
〇鍵山弘太郎、野原　夢、大場豊治、新山　寛、小岩屋宏、杉　雄介、甲斐久史、今泉　勉

(症例)67 歳男性。(主訴)呼吸苦 動悸。(現病歴)元来健康で通院歴はない。2010 年 1 月から労作時の呼吸苦を自覚し始めた。症状は増悪し、心房細動も認め、心エコー検査で全周性に多量の心嚢液貯留を認めた。心不全と判断され、当院に緊急入院となった。入院後心嚢穿刺ドレナージを行ったが、心嚢液貯留を繰り返し、拡張障害から容易に右心不全を発症した。心嚢液の性状は血性滲出性であり、右心不全の管理は困難を極めた。滲出性収縮性心膜炎と判断し、心膜切除術及び心筋針生検を施行した。病理所見では心膜心筋ともに強い炎症性変化を認め、悪性中皮腫も疑われたが、典型像ではなかった。術後から心不全の管理は容易になり、退院となったが、約 1 年半の 外来経過観察後に胸膜中皮腫が出現し、滲出性心膜炎の原因として心膜原発の悪性中皮腫の関与が考えられた。(考 察)心膜原発の中皮腫はきわめてまれであり、その予後は約半年と極めて不良である。本症例は発症から約 1 年半の無症状期間を経て、胸膜中皮腫を認めたことにより、滲出性心膜炎の原因が心膜原発悪性中皮腫と考えられた極めてまれな症例である。

P-5-7　　心膜・胸膜生検で類上皮肉芽腫を認めた滲出性収縮性心外膜炎の１例

自治医科大学循環器内科
○齋藤俊信、西河真美、江口和男、苅尾七臣

【症例】33 歳男性（ネパール人）【主訴】乾性咳嗽・下腿浮腫【現病歴】2011 年 5 月に来日。2012 年 6 月より乾性咳嗽、7 月より下腿浮腫が出現。8 月 2 日ウイルス性心膜炎疑いで近医入院。NSAIDs および利尿剤投与で一時軽快退院となったが、経過中に胸水貯留を認め 10 月 2 日当院転院となった。心エコーでは心膜肥厚、心嚢水貯留および下大静脈拡張を認め、心臓カテーテル検査では圧所見にて dip and plateau を認め、収縮性心外膜炎と診断した。また、発熱および CRP 上昇、胸水所見にて ADA 上昇、ツ反およびクオンティフェロン陽性を認め結核感染が疑われた。心臓 MRI 検査では心外膜に遅延造影所見を認め、確定診断目的に開胸下心膜・胸膜生検を施行した。病理組織所見では類上皮肉芽腫を認めたが、乾酪壊死を伴わず、Ziehl-Neelsen 染色では抗酸菌は確認されなかった。現在、抗結核薬 4 剤とプレドニン 60mg にて加療中である。【考察】培養結果は未着であるが、心膜・胸膜生検まで施行したものの、未だ確定診断に至っていない滲出性収縮性心外膜炎の一例であり、病理所見を含め専門家の皆様の意見を伺いたい。

一般演題（ポスター発表）6　（P-6）　症例報告

P-6-1　AL アミロイドーシスの 3 剖検例

まつもと医療センター松本病院　臨床検査科[1)]、同　循環器科[2)]
○遠藤真紀[1)]、中澤　功[1)]、堀込充章[2)]、矢崎善一[2)]

症例１：57 歳男性。左肺上葉の腺がんの診断で切除術が行われた。左開胸し胸腔内洗浄したところ突然心停止し、心蘇生したが反応せず 2010 年 10 月死亡された。心は 515ｇと肥大し、アミロイドはλ鎖陽性で、骨髄にはλ鎖優位の形質細胞浸潤を認めた。症例２：67 歳男性。死亡 8 か月前から腰痛が出現し、BJP-κ型多発性骨髄腫と診断された。化学療法も効果は限定的で、低血圧と呼吸不全を併発し 2010 年 8 月死亡された。心は 400ｇで、アミロイドはκ鎖陽性であり、骨髄と軟部組織に異型のある形質細胞の浸潤を認めた。症例３：79 歳女性。死亡 2 か月前より食欲不振・呼吸困難が出現した。心エコーでは左室肥厚と拡張能低下を認めた。血圧低下と呼吸不全を併発し、2010 年 11 月死亡された。心は 450ｇで、アミロイドはλ鎖陽性であった。骨髄には IgA-λ陽性の形質細胞の増加を認めた。考察　いずれの症例でも心内膜下に線維化巣を形成し、アミロイド陽性であった。軽鎖（κ・λ）の免疫染色により、アミロイドの沈着がより明瞭に観察可能となり、左室心筋細胞を個別に取り囲む高度の沈着が確認され、心機能低下の原因と考えられた。

P-6-2　剖検にて診断された，左室優位の不整脈源性心筋症の１例

東京都健康長寿医療センター　病理診断科[1)]、同研究所 老年病理学研究チーム[2)]、神経内科[3)]、
リハビリテーション科[4)]、城南福祉医療協会　大田病院　循環器内科[5)]
○櫻井うらら[1)]、新井冨生[1)]、相田順子[2)]、本間尚子[2)]、田久保海誉[2)]、小宮　正[3)]、
加藤貴行[4)]、千田宏司[5)]

【はじめに】不整脈源性心筋症（以下 AC）は心筋が線維脂肪組織により置換される心筋症の一亜型で、不整脈を高率に併発する。病変の分布は右室が主体だが 75%の症例で左室にも及ぶ。我々は左室を主体に線維脂肪化をきたした初めての症例を経験したので報告する。
【症例】77 歳、男性。【主訴】転倒。【現病歴】2011 年 9 月より転倒しやすくなり、11 月当院神経内科受診し中枢神経の悪性リンパ腫(DLBCL)と診断された。12 月に化学療法を施行し奏功するも。2012 年 3 月に再発し、6 月に死亡された。経過中、心症状なし。【身体所見】身長 172cm、体重 55.2kg。心雑音なし。浮腫なし。【心電図】肢誘導にて low voltage.【ホルター心電図】PVC 頻発、３連発。【心臓エコー】EF64.5%。壁肥厚なし。心嚢水貯留なし。【剖検所見】心重量 387g。左室全周、心室中隔後部、右室前壁と流出路の心外膜下に線維脂肪化を認めた。左室前側壁の心外膜寄りに炎症細胞浸潤を認めた。悪性リンパ腫の浸潤なし。【考察】PVC 頻発、連発は AC によるものの可能性がある。心筋炎は AC の 25%に併発するがウィルス性心筋炎等の可能性もある。

P-6-3　アレルギー肉芽腫性血管炎心病変慢性期の心筋生検病理像―2 症状の検討

国立病院機構相模原病院　循環器内科[1)]、同　アレルギー・呼吸器内科[2)]、同　病理診断科[3)]
○飯沼直紀[1)]、森田有紀子[1)]、堀口順子[1)]、漢那雅彦[1)]、荻野　尭[1)]、河南智子[1)]、須藤悠太[1)]、
釣木澤尚美[2)]、秋山一男[2)]、齋藤生朗[3)]、堀田綾子[3)]

[症例 1]60 歳、男性　[現病歴]慢性副鼻腔炎あり。H23 年 7 月左下肢しびれ、麻痺等出現。アレルギー性肉芽腫性血管炎(AGA)と診断され、ステロイドパルス、シクロホスファミドパルス、IVIG（intravenous immunoglobulin）療法施行。当初 LVEF75%と良好も、H24 年 7 月 55%と悪化。8/2 右室心筋生検施行。
[心筋生検病理像]心筋細胞の大小不同、核の大小不同が認められ、心筋細胞の脱落、血管周囲、その他の線維化が認められる。
[症例 2]47 歳、女性　[現病歴]38 歳、気管支喘息発症。39 歳、末梢神経障害、好酸球性胃腸炎、肺炎等の存在から AGA と診断、ステロイドパルス、IVIG 療法 11 回施行。各種免疫抑制剤使用。診断当初より心膜炎あり心エコー上拡張障害パターン。H22 年(47 歳)、たこつぼ型心筋症発症、3 カ月後心機能改善、右室心筋生検施行。
[心筋生検病理像]　心筋組織の高度の脱落を認め、脂肪浸潤像を認める。心筋細胞の脱落、置換性線維化や間質の線維化像を認める。
[考察]AGA 心病変慢性期の心筋生検では、血管炎の所見は認められず、血管の存在とは無関係な線維化や脂肪組織への置換の所見が観察された。

P-6-4　発症時に急性心筋炎が疑われた未分化大細胞リンパ腫の１例

奈良県立三室病院　心臓血管センター循環器内科[1)]、奈良県立三室病院　中央臨床検査部[2)]
○岩間　一[1)]、孤杉公啓[1)]、御領　豊[1)]、土手揚子[1)]、橋本行弘[1)]、藤本　源[1)]、磯島琢也[1)]、
鈴木　恵[1)]、内藤雅起[1)]、土肥直文[1)]、斉藤真裕美[2)]、梅木弥生[2)]

造血器腫瘍の初発時に心臓合併症を認めた稀な１例を経験したので報告する。症例：25 歳男性、家族歴と既往歴に特記事項はない。現病歴：約２週間程度続く全身倦怠感、多関節痛、高熱、および胸痛を自覚して前医を受診した。心電図で広汎な胸部誘導の ST 上昇と心エコー図でびまん性の左室収縮能低下（LVEF48%）を指摘され、急性心筋炎が疑われて当院へ転院した。早期に LVEF はほぼ正常近くに改善したが、第 4 病日に白血球値が 30,000/μL を超え、腹部造影 CT で、胸腹水貯留、肝脾腫、およびリンパ節の腫脹を指摘された。骨髄像とリンパ節生検で未分化大細胞リンパ腫と診断され、他院血液内科へ転院した。入院当日に左室後壁から採取された心筋生検像では、拡張型心筋症に類似した心筋細胞の高度な萎縮を指摘された。

P-6-5　ステロイドへの依存性を示した慢性心筋炎の１例

国立病院機構　信州上田医療センター循環器内科
○高橋　済、岡野孝弘、西村仁志、島田健太郎

【症例】61 歳、女性。【既往歴】糖尿病。【主訴】呼吸苦。【現病歴】○年 11 月上旬より咳嗽と喀痰を認め、同月 25 日呼吸苦が増悪して当院に救急搬送。【初診時現症】起座呼吸。末梢チアノーゼあり。体温 38.3℃。血圧 68/40 mmHg。脈拍 142 回/分。SpO2 84%。Gallop 音あり。【経過】心エコーでは高度の左室収縮不全（左室駆出率 20%）と少量の心嚢水貯留が観察され、感染を伴う心原性ショックとして人工呼吸管理や IABP 補助を含む集中加療を開始したが、状態に改善を認めなかった。経過と心筋生検標本の所見(炎症細胞浸潤あり)などから遷延性心筋炎の可能性を考え、ステロイド加療を開始した結果、状態の改善が得られた。以降ステロイド投薬量の漸減を行ったが、徐々に心機能の増悪と心嚢水の漸増をきたし、一年後に心不全にて再入院。心エコーでは左室収縮の低下のほか著明な壁肥厚が認められ、心筋生検標本で心筋炎の再燃所見を認めた。ステロイドの再増量を行った結果、状態の安定化が得られた。

P-6-6　重症急性心筋炎を発症しIABPで改善したが、心不全再燃あり慢性期の心筋生検でリンパ球浸潤の所見を認め、ステロイドが著効した1例

JA長野厚生連篠ノ井総合病院　循環器科[1)]、国立病院機構まつもと医療センター　循環器科[2)]
○一瀬博之[1)]、矢彦沢久美子[1)]、矢嶋紀幸[1)]、佐藤俊夫[1)]、千田啓介[1)]、矢崎善一[2)]

【症例】歳の男性。【主訴】呼吸困難【現病歴】2010年7月11日から頭痛、関節痛などの風邪症状あり、7月15日から食欲不振、心窩部痛、呼吸困難あり同日近医を受診し点滴を受ける。7月17日起坐呼吸あり救急外来を受診。心臓超音波検査では左室のびまん性壁運動低下、心筋の浮腫様変化、心嚢液貯留あり急性心筋炎と診断。【入院後経過】緊急冠動脈造影は有意狭窄なし。IABP挿入後心不全改善あり、経過は比較的良好で心臓超音波検査では心機能の改善所見認めた。8月12日から発熱、心不全症状の増悪あり心筋炎の再燃と考え同日右室心筋生検施行。ステロイドを開始したところ著効し心不全改善。心筋生検はリンパ球゛球浸潤、線維化の所見あり、活動性の心筋炎と診断した。ステロイドを漸減し第62病日退院。10月27日不明熱で入院。βDグルカン14.3pg/mlと上昇ありカリニ肺炎と診断。ステロイド中止しバクタ開始後すみやかに解熱し第14病日退院。2011年1月24日心不全増悪で入院。ステロイド再開し発作性心房粗動に対して右房峡部の線状ｱﾌﾞﾚｰｼｮﾝ施行。再度右室心筋生検を施行し前回のリンパ球浸潤はほとんどなし。心不全改善あり第30病日退院。以降ステロイドをゆっくり漸減し良好な経過。【考察】本症例はメカニカルサポートで急性心筋炎が自然に軽快したが、慢性期に心筋炎の再燃あり、慢性期の心筋生検では活動性の心筋炎の病理像を呈し、ステロイドが有効であったことから、急性期と慢性期では心筋炎の機序の違いが推定された。

P-6-7　TNNI3とMYBP3の重複遺伝子変異を有した姉妹例における心筋病理組織の検討

山口大学医学部地域医療推進学講座[1)]、総合病院山口赤十字病院[2)]、山口大学大学院器官病態内科学循環器内科[3)]、東京医科歯科大学難治疾患研究所分子病態分野[4)]
○中村浩士[1)]、道重博行[2)]、村上和華子[3)]、奥田真一[3)]、小林茂樹[3)]、三浦俊郎[3)]、矢野雅文[3)]、有村卓朗[4)]、木村彰方[4)]

【75歳姉】数年前から糖尿病にて近医通院中であった。201X年10月に心不全と診断され治療が開始された。11月初旬より感冒様症状と全身倦怠感が出現した。約10日後の午後11時頃、入浴後より心停止となり、同室にいた看護師の娘によりCPR開始し、救急車によりA院に搬送となった。【69歳妹】無症状であったが健診にて心臓の精査を進められ、B病院にてHCMの診断を受け内服加療していた。父親、長男の突然死の既往があり、8人の兄弟のうち3人で心肥大が指摘されていた。201Y年2月に心不全コントロールとICD植込みの適応評価のため入院となった。両者とも低心機能の原因精査のため入院し、心内膜下心筋生検検査を含む心臓の精査を行った。左室心筋生検では、BMHDに加えて軽度の炎症性細胞浸潤と、tenascin-Cの発現を認めた。さらに心疾患に関する家族歴が濃厚であったため、姉妹の遺伝子検索を行った（肥大型心筋症の病因と病態形成機構の究明に関わる研究：H24-5）。遺伝子検索では、HCMの原因遺伝子であるTNNI3とMYBP3の重複遺伝子変異を有していた。稀な症例と思われ、心筋病理組織を基に比較検討したので報告する。

幹事名簿

(50 音順)

役職	氏名	所属
事務局長	植田　初江	国立循環器病研究センター病理部
		国立循環器病研究センターバイオバンク
名誉幹事	和泉　徹	北里大学医学部循環器内科学
	大川　真一郎	財団法人健康医学協会　霞が関ビル診療所
	岡田　了三	
	梶原　博毅	社団法人　広島県医師会
	河村　慧四郎	誠光会矢橋中央病院
	北浦　泰	北浦医院東生駒診療所
	関口　守衛	日本心臓血圧研究振興会
	廣江　道昭	国立国際医療研究センター　腎臓・循環器科
	藤原　久義	兵庫県立尼崎病院
	松森　昭	アジア太平洋心臓病学会理事長
	由谷　親夫	岡山理科大学理学部臨床生命科学科
幹事	井川　修	日本医科大学多摩永山病院内科・循環器内科
	池田　善彦	国立循環器病研究センター 臨床検査部臨床病理科
	磯部　光章	東京医科歯科大学大学院循環制御内科学
	市田　蕗子	富山大学医学部小児科学
	伊藤　雄二	多摩北部医療センター
	井上　勝美	社会保険小倉記念病院検査部
	猪又　孝元	北里大学医学部循環器内科学
	今中　恭子	三重大学マトリックスバイオロジー研究センター
		三重大学大学院医学系研究科ゲノム再生医学講座
		修復再生病理学分野
	宇都　健太	東京女子医科大学医学部第二病理学
	岡部　眞典	福岡県済生会福岡総合病院循環器科
	岡本　洋	北海道医療センター　循環器内科
	甲斐　久史	久留米大学心臓・血管内科
	加藤　茂	名古屋記念病院循環器科
	加藤　誠也	琉球大学医学部病態解析医科学講座細胞病理学分野
	加藤　靖周	藤田保健衛生大学医学部循環器内科
	河合　祥雄	順天堂大学循環器内科
	河野　浩章	長崎大学病院循環器内科
	岸本　千晴	京都大学大学院循環器内科学
	小玉　誠	新潟大学大学院器官制御医学講座循環器学分野
	佐地　勉	東邦大学医療センター大森病院小児科
	佐藤　衛	岩手医科大学内科学講座　循環器・腎・内分泌内科分野
	酒井　芳昭	千葉県救急医療センター循環器治療科
	佐野　元昭	慶應義塾大学医学部循環器内科
	白石　公	国立循環器病研究センター小児循環器診療部
	鈴木　淳一	東京大学大学院医学系研究科先端臨床医学開発講座
	鈴木　宏昌	順天堂大学循環器内科
	瀬川　郁夫	日高見中央クリニック
	高野　博之	千葉大学大学院薬学研究院分子心血管薬理学
	竹村　元三	岐阜大学大学院医学研究科循環病態学
	武田　淳史	東京医療学院大学　保健医療学部
	田中　道雄	都立広尾病院検査科病理
	千田　宏司	城南福祉医療協会　大田病院内科
	土田　哲人	JR 札幌病院循環器内科，札幌医科大学
	筒井　裕之	北海道大学大学院医学研究科 循環器病態内科学
	寺崎　文生	大阪医科大学循環器内科
	中村　一文	岡山大学病院循環器内科
	中村　浩士	山口大学医学部地域医療推進学講座
	西尾　亮介	京都大学医学部附属病院救急部
	西川　俊郎	東京女子医科大学病理診断科
	布田　伸一	東京女子医科大学東医療センター
	室原　豊明	名古屋大学大学院医学系研究科　循環器内科学
	森本　紳一郎	藤田保健衛生大学循環器内科
	矢崎　善一	まつもと医療センター松本病院循環器科
	吉川　勉	榊原記念病院循環器内科

心筋生検研究会開催一覧

回	年月日	会長	所属	事務局	会場
1	1979 年 12 月 21 日	関口守衛	東京女子医科大学心研内科	廣江道昭	山の上ホテル
2	1980 年 11 月 7～8 日	関口守衛	東京女子医科大学心研内科	西川俊郎	東京竹橋会館
3	1981 年 11 月 27～28 日	河合忠一	京都大学第三内科	星野恒雄	京大会館
4	1982 年 11 月 26～27 日	岡田了三	順天堂大学循環器内科	河合祥雄	日本学生会館
5	1983 年 10 月 14～15 日	河村慧四郎	大阪医科大学第三内科	北浦　泰	大阪医科大学基礎館第一講堂
6	1984 年 10 月 19～20 日	関口守衛	東京女子医科大学心研内科	森本紳一郎	東京女子医大中央校舎
7	1985 年 10 月 4～5 日	河合忠一	京都大学第三内科	藤原久義	京大医学部総合解剖センター
8	1986 年 10 月 3～4 日	加藤政孝	岩手医科大学第二内科	瀬川郁夫	岩手医科大学
9	1987 年 11 月 13～14 日	杉浦昌也	都立広尾病院	川原　穣	都立広尾病院別館
10	1988 年 10 月 28～29 日	仁村泰治	国立循環器病センター	由谷親夫	国立循環器病センター講堂
11	1989 年 12 月 8～9 日	柴田　昭	新潟大学第一内科	和泉　徹	新潟会館
12	1990 年 11 月 30 日,12 月 1 日	水野　康	藤田保健衛生大学内科	森本紳一郎	エーザイ名古屋支店
13	1991 年 11 月 1～2 日	戸嶋裕徳	久留米大学第三内科	足立　教	久留米医師会館
14	1992 年 11 月 27～28 日	丸茂文昭	東京医科歯科大学第二内科	廣江道昭	エーザイホール
15	1993 年 11 月 26～27 日	松崎益徳	山口大学第二内科	福田信二	国際ホテル宇部
16	1994 年 11 月 25～26 日	関口守衛	信州大学第一内科	小島昌治	松本市駅前会館
17	1995 年 11 月 25～26 日	岡田了三	順天堂大学循環器内科	河合祥雄	順天堂大学　有山記念講堂
18	1996 年 11 月 29～30 日	堀江俊伸	東京女子医科大学心研内科	西川俊郎	東京女子医大　弥生記念講堂
19	1997 年 11 月 28～29 日	河村慧四郎	大阪医科大学第三内科	北浦　泰	高槻市立生涯学習センター
20	1998 年 10 月 23～24 日	平盛勝彦	岩手医科大学第二内科	瀬川郁夫	岩手医大循環器医療センター
21	1999 年 10 月 29～30 日	藤原久義	岐阜大学第二内科	湊口信也	岐阜会館
22	2000 年 11 月 24～25 日	朔　啓二郎	福岡大学第二内科	岡部眞典	西鉄グランドホテル
23	2001 年 11 月 30 日, 12 月 1 日	和泉　徹	北里大学内科学Ⅱ	猪又孝元	北里大学
24	2002 年 11 月 29～30 日	大川真一郎	東京女子医科大学第二病院内科	布田伸一	東京女子医大　弥生記念講堂
25	2003 年 11 月 28 日～29 日	今泉　勉	久留米大学第三内科	甲斐久史	久留米大学筑水会館
26	2004 年 11 月 26～27 日	小室一成	千葉大学大学院循環器病態医科学	豊崎哲也	ぱるるプラザ千葉
27	2005 年 11 月 25～26 日	廣江道昭	国立国際医療センター	西川俊郎	東京医科歯科大学
28	2006 年 11 月 24～25 日	北浦　泰	大阪医科大学第三内科	寺崎文生	大阪医科大学
29	2007 年 11 月 30 日, 12 月 1 日	森本紳一郎	藤田保健衛生大学循環器内科	加藤靖周	エーザイ名古屋コミュニケーションオフィス
30	2008 年 11 月 28 日～29 日	今中恭子	三重大学大学院医学系研究科修復再生病理学		三重大学医学部臨床第三講義室
31	2009 年 11 月 27 日～28 日	植田初江	国立循環器病センター臨床検査部病理	池田善彦	国立循環器病センター図書館講堂 千里阪急ホテル
32	2010 年 11 月 26 日～27 日	吉川　勉	慶應義塾大学医学部循環器内科	佐野元昭 三好俊一郎	野村コンファレンスプラザ
33	2011 年 11 月 25 日～26 日	西尾亮介	京都大学医学部附属病院救急部		京都大学百年時計台記念館

協賛企業一覧（五十音順）

アクテリオン ファーマシューティカルズ ジャパン株式会社

アステラス製薬株式会社

アストラゼネカ株式会社

エーザイ株式会社

エム・イー株式会社

ＭＳＤ株式会社

大塚製薬株式会社

株式会社グッドマン

株式会社ツムラ

協和発酵キリン株式会社

グラクソ・スミスクライン株式会社

興和創薬株式会社

塩野義製薬株式会社

セント・ジュード・メディカル株式会社

第一三共株式会社

大正医科器械株式会社

大日本住友製薬株式会社

武田薬品工業株式会社

田辺三菱製薬株式会社

中外製薬株式会社

テクノウッド株式会社

トーアエイヨー株式会社

日本ベーリンガーインゲルハイム株式会社

日本メジフィジックス株式会社

日本メドトロニック株式会社

日本ライフライン株式会社

ノバルティス ファーマ株式会社

バイエル薬品株式会社

フクダ電子株式会社

富士フィルムＲＩファーマ株式会社

ボストン･サイエンティフィックジャパン株式会社

ファイザー株式会社

本研究会の開催にあたり上記の皆様よりご協賛いただきました。
ここに深甚なる感謝の意を表します。
2012 年 11 月 1 日
会長　　矢 崎 善 一