第 41 回心筋生検研究会学術集会 開催概要

会期: 2019 年 12 月 6 日(金)、7 日(土)

会場: コープイン京都
〒604-8113 京都市中京区柳馬場蛸薬師上る井筒屋町 411
TEL:075-256-6600
http://www.coopinn.jp/

会長: 田中 秀央
京都府立医科大学大学院医学研究科細胞分子機能病理学 教授

運営事務局: 京都府立医科大学大学院医学研究科細胞分子機能病理学
事務局長 小形 岳寛
庶務担当 荒田 壽子
〒602-8566 京都市上京区河原町広小路上る梶井町 465
TEL:075-251-5322 FAX:075-251-5353
e-mail:pcr@koto.kpu-m.ac.jp

学術集会ホームページ:
http://www.f.kpu-m.ac.jp/k/pcr/41cabic/index.html

参加受付: コープイン京都 2 階ロビー

参加費: 7,000 円
(懇親会に参加される方は、別途参加費用:3,000 円)

会場のご案内

コープイン京都

〒604-8113　京都府京都市中京区柳馬場蛸薬師上ル井筒屋町 411

TEL:075-256-6600

アクセス方法

●JR「京都駅」→地下鉄烏丸線→「四条」下車、(13 番出口から)徒歩約 5 分

●阪急電車「烏丸」駅(13 番出口から)徒歩約 5 分

●京阪電車「三条」駅(三条通西へ、京都 YMCA を左折)徒歩約 16 分

●JR 京都駅よりタクシーで約 10 分

●JR 京都駅より市バス A-1 のりば(5 番系統に乗車)「四条高倉」で下車、徒歩約 10 分

研究会会場は 2 階です。

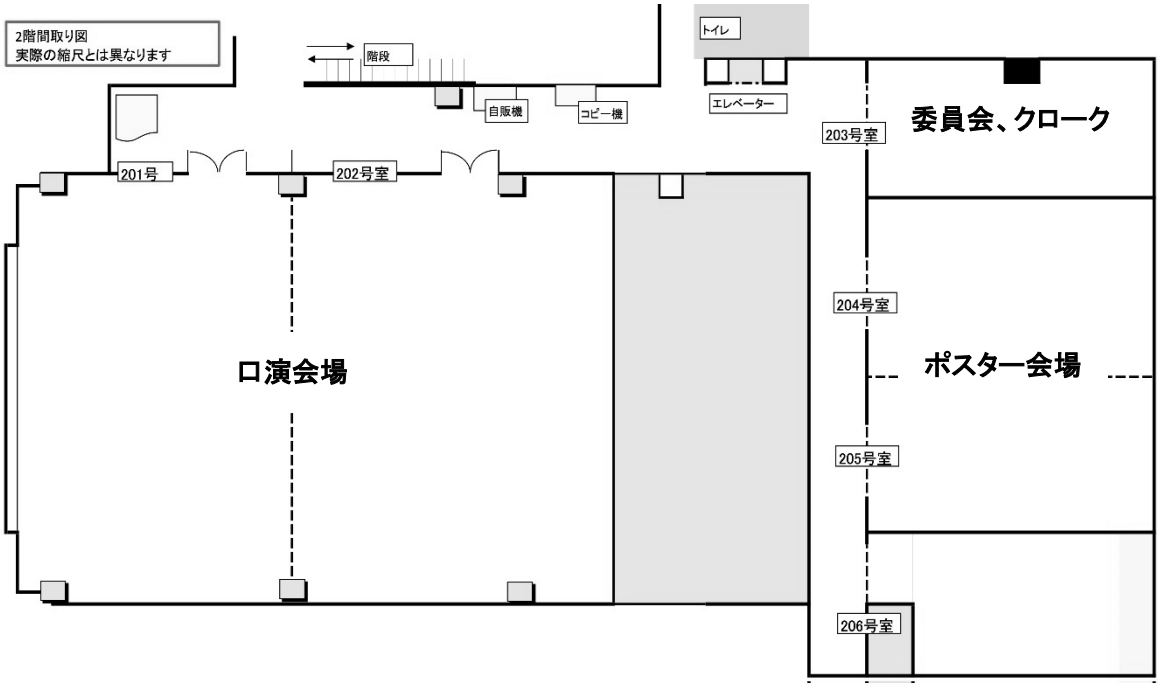
2階間取り図
実際の縮尺とは異なります
階段
自販機
コピー機
トイレ
エレベーター
203号室
委員会、クローク
201号
202号室
204号室
口演会場
ポスター会場
205号室
206号室

参加者の皆様へ

参加受付

日時　2019 年 12 月 6 日（金）　10:30 ～ 18:00
　　2019 年 12 月 7 日（土）　8:00 ～ 11:00
場所　コープイン京都 2 階
参加費　心筋生検研究会会員・非会員　7,000 円 （懇親会費 別途 3,000 円）

心筋生検研究会一般会員へのご登録のお願い

心筋生検研究会では一般会員としてのご入会を募集しております。一般会員にご登録いただきますと、研究会及び関連集会のご案内、研究会からのお知らせ等をいち早くご案内させていただきます。一般会員の登録料、年会費はございません。一般会員へのご登録は研究会事務局(国立循環器病研究センター)にご連絡をいただくか、当日、研究会場でも承ります。

学会期間中のお飲物とお食事について

会場ロビーに自販機と無料のお茶・お水のサーバーがございますのでご利用下さい。
学会二日目の正午には、本会のスポンサーであるファイザー株式会社様ならびにテクノウッド株式会社様よりお弁当とお飲み物の提供がございます。

クローク

コープイン京都 2 階クロークにてお預かりいたします。荷物は各自、お座席の近くにお持ちいただきますようお願い申し上げます。

携帯電話等について

マナーモードに設定し、会の妨げとならないようお願いいたします。

懇親会

第一日目のポスター終了後、19:30 頃よりレストラン PATIO にて小宴を準備しております。
会費は 3,000 円です。（研究会受付時にてお支払い頂きます。）

各種委員会

学術企画委員会　12 月 6 日(金) 11:00～11:45 （203 号室）
運営委員会　12 月 6 日(金) 11:45～12:30 （203 号室）
幹事会　12 月 7 日(土) 8:15～ 8:45 （口演会場）
総会　12 月 7 日(土) 11:45～12:00 （口演会場）

座長・演者の皆様へ

【1】口演発表

(1)座長の先生へ

►担当セッション開始時刻の 10 分前までに、会場前方「**次座長席**」にご着席ください。

►各演題の持ち時間は下記のとおりです。

＊時間厳守にご協力ください。

○YIA 審査口演　発表 6 分＋討論 3 分

○一般口演　発表 6 分＋討論 3 分

○シンポジウム　各演題 20 分(討論含む)

(2)演者の先生へ

►発表はご自身または当学会用 PC でのプレゼンテーションとなります。発表される方は、担当セッション開始前の 15 分前までに、「**口演発表受付**」にて受付をお済ませになり、データの確認をお願いいたします。

►学会運営の円滑化のため、学会側が準備する Windows PC を使用しての発表を基本とさせて頂きますが、ご自身の PC でも発表は可能です。「**口演発表受付**」にてお申し出ください。

►直前の発表が開始されましたら、会場前方の「**次演者席**」で待機してください。

►プロジェクターへの接続は **D-sub15 ピン端子**および **HDMI 端子**となっております。持参 PC でご発表の方は各自で変換コネクタの持参をお願いいたします。

(3)YIA に応募いただいた先生へ

►高得点演題に対して、閉会時に表彰させていただきます。（最優秀賞 1 件、優秀賞 2 件）

【2】ポスター発表（ポスター会場は 2 階 204・205 号室です）

(1)座長の先生へ

►セッション開始の 5 分前までに、ポスター会場へお越しください。

►開始時間になりましたら座長の先生は適宜セッションを開始してください。

►各演題の持ち時間は、発表 5 分＋討論 2 分です。

＊時間厳守にご協力ください。

(2)演者の先生へ

►学会一日目の 15 時までに指定の位置にポスターを掲示してください。

►ポスター掲示には、ポスターパネルをご用意いたします。貼り付けスペースは横 90 ㎝×縦 160 ㎝の範囲とします。パネル左上に 20 ㎝四方の演者番号を事務局で用意をします。押しピンは会場に準備しております。

►セッション開始の 5 分前までに、ご自身のポスター前に待機してください。

►初日に掲示いただくポスターは第二日目にも閲覧いただけるように口演会場への移動を予定しています。閉会後、掲示されたままのポスターは事務局にて撤去させていただきますのでご了承ください。

日程表

第一日目　　12 月 6 日（金）		
11:00	（学術企画委員会）	203 号室
11:45	（運営委員会）	203 号室
12:30		
12:40	開会の挨拶	口演会場
12:45	Young Investigator Award 審査口演 座長：白石　公　先生、高野博之　先生	
14:15		
14:25	一般口演 1 座長：今中恭子　先生、河野浩章　先生	口演会場
15:25		
15:35	一般口演 2 座長：加藤誠也　先生、井手友美　先生	口演会場
16:30		
16:40	シンポジウム 1：刺激伝導系の組織機能病理学 座長：田中秀央　先生 S-1-1「心房筋および房室結節の組織多様性について—心房内・心房間・房室伝導に関する考察—」 演者：井上　紳　先生 S-1-2「洞房結節自動能の根源をなす洞房結節細胞群の複雑な電気・化学的活動」 演者：筒井健太　先生 S-1-3「ヒス束—脚・プルキンエ線維の構造と虚血による不整脈原性」 演者：松山高明　先生	口演会場
17:40		
17:50	特別講演：電子顕微鏡による心筋病変の診かた 座長：植田初江　先生 演者：竹村元三　先生	口演会場
18:40		
18:50	ポスター発表 座長：金森寛充　先生（ポスター1）、河村俊治　先生（ポスター2） 矢野俊之　先生（ポスター3）、池田善彦　先生（ポスター4）	ポスター会場
19:25		
19:30	懇親会　レストラン PATIO	1F レストラン
21:00		

第二日目　　12 月 7 日（土）		
8:15	（幹事会）	口演会場
8:45		
8:50	一般口演 3	口演会場
	座長: 尾上健児 先生、小形岳寛 先生	
9:55		
10:00	シンポジウム 2: 腫瘍心臓病学 ー現状と展望ー	口演会場
	座長: 松山高明 先生、中村一文 先生	
	S-2-1「心筋病理学における腫瘍循環器学を考える～がん研有明病院での臨床経験から～」	
	演者: 志賀太郎 先生	
	S-2-2「腫瘍循環器学が拓く新しい医学と医療」	
	演者: 赤澤 宏 先生	
	S-2-3「新しい抗がん剤による心血管病理」	
	演者: 池田善彦 先生	
	S-2-4「Onco-cardiology と心臓病理」	
	演者: 畠山金太 先生	
	S-2-5「ヒト人工多能性幹細胞由来心筋細胞を用いた薬剤誘発心筋毒性の構造的評価系の構築」	
	演者: 松井俊勝 先生	
11:40		
11:45	総会　岡田了三先生追悼	口演会場
12:00		
12:05	共催セミナー1　　共催:テクノウッド株式会社	口演会場
	座長: 布田伸一 先生	
	演題①「安心・安全な心筋生検テクニック『1000 例の経験をもとに』」	
	演者: 塚本泰正 先生	
	演題②「心筋生検の病理診断で留意すべきこと」	
	演者: 池田善彦 先生	
12:55		
13:00	共催セミナー2　　共催:ファイザー株式会社	口演会場
	座長: 植田初江 先生	
	演題①「心筋生検による心臓アミロイドーシスの診断～どう辿り着けるか～」	
	演者: 中村一文 先生	
	演題②「アミロイドーシスの病理組織学的診断ー免疫染色を中心にー」	
	演者: 内木宏延 先生	
14:00		
14:05	Young Investigator Award 授賞式	口演会場
14:10	閉会	

プログラム　第一日目　12 月 6 日（金）

11:00～11:45　**（学術企画委員会）**

11:50～12:35　**（運営委員会）**

12:40～12:45　**開会の挨拶**

12:45～14:15　**Young Investigator Award 審査口演**

座長：白石 公　（国立循環器病研究センター）
高野 博之（千葉大学大学院薬学研究院 分子心血管薬理学）

Y-01　筋線維芽細胞における IKKβ 欠損は心筋梗塞後の線維化を亢進させる

京都大学大学院医学研究科　循環器内科学
河合喬文、原田雅之、Dat Nguyen-Tien、杉岡紗千子、木村剛、芦田昇

Y-02　Tenascin-C prolongs inflammation and edema by inhibiting lymphangiogenesis

三重大学　修復再生病理学講座[1)]、国立国際医療研究センター[2)]
加藤大祐[1)]、白木裕太[1)]、廣江 道昭[2)]、吉田利通[1)]、今中恭子[1)]

Y-03　筋電位計測により接触状態の判別を可能とする心筋生検鉗子の開発

東京医科歯科大学[1)]、東京工業大学[2)]
佐藤慶[1)]、梅本朋幸[1)]、宮嵜哲郎[1)]、川瀬利弘[1)2)]、菅野貴皓[1)]、川嶋健嗣[1)]

Y-04　増悪を繰り返した好酸球性心筋炎

香川大学医学部　循環器・腎臓・脳卒中内科学[1)]、同病理診断科[2)]
飛梅淳[1)]、野間貴久[1)]、井上耕佑[2)]、坂本拓馬[1)]、蔵下元気[1)]、和泉高宏[1)]、那須英里子[1)]、野間貴久[1)]
井上朋子[1)]、宮井翔平[1)]、濱谷英幸[1)]、本条崇之[1)]、石川昇平[1)]、松永圭司[1)]、河上良[1)]、三宅祐一[1)]、
石澤真[1)]、石川かおり[1)]、村上和司[1)]、南野哲男[1)]

Y-05　酵素補充療法にて左室肥大の進行が抑制され、72 歳まで生存し得たファブリー病女性の剖検例

東京女子医科大学東医療センター　内科[1)]、同病理診断科[2)]、東京女子医科大学大学院・重症心不全制御学分野[3)]
本間俊佑[1)]、松居一悠[1)]、山賀彩花[1)]、荒井順子[1)]、諏訪邦明[1)]、中嶋俊[1)]、八反丸美和[1)]、久保豊[1)]、
中岡隆志[1)]、河村俊治[2)]、増永敦子[2)]、布田伸一[3)]

Y-06　AL アミロイドーシス類似の臨床像を呈した心筋軽鎖沈着症の一例

札幌医科大学医学部　循環器・腎臓・代謝内分泌内科学講座[1)]、同公衆衛生学講座[2)]、JR 札幌病院循環器内科[3)]、朝日大学　内科学分野[4)]
長南新太[1)]、矢野俊之[1)]、茂庭仁人[1)]、田中希尚[1)]、高橋聖子[1)]、小山雅之[1)2)]、永野伸卓[1)]、藤戸健史[1)]、神山直之[1)]、菅原浩仁[1)]、印鑰雅史[1)]、戸田悠貴[1)]、大沼義人[3)]、竹村元三[4)]、三浦哲嗣[1)]

Y-07　リウマチ性心疾患の左心房における炎症細胞浸潤の検討

大阪大学大学院医学系研究科　循環器内科学[1)]、国立循環器病研究センター　病理部[2)]、けいゆう病院　循環器内科[3)]
志波幹夫[1)2)]、菅野康夫[3)]、池田善彦[2)]、松本学[2)]、大郷恵子[2)]、坂田泰史[1)]、植田初江[2)]

Y-08　迅速な心筋生検により早期治療介入が可能となった好酸球性心筋炎の一症例

京都府立医科大学付属病院　卒後臨床研修センター[1)]、京都府立医科大学　循環器内科[2)]、京都第一赤十字病院　循環器内科[3)]
村上貴英[1)]、木谷友哉[2)]、中村猛[2)]、山野哲弘[2)]、沢田尚久[3)]、的場聖明[2)]

Y-09　免疫チェックポイント阻害剤による急性心筋炎の一例

三重大学大学院　循環器・腎臓内科学[1)]、三重大学大学院　腎泌尿器外科学[2)]、三重大学大学院修復再生病理学[3)]、三重大学マトリックスバイオロジー研究センター[4)]
佐藤徹[1)]、中森史朗[1)]、森脇啓至[1)]、藤本直紀[1)]、渡邉晋[2)]、西川晃平[2)]、今中恭子[3,4)]、伊藤正明[1)]、土肥薫[1)]

Y-10　左右房室弁付着部の心筋分布の特徴―副伝導路症候群の心房・心室筋の連続性に関連して―

昭和大学医学部　法医学講座[1)]、同医学部　第 4 学年[2)]、同医学部　臨床病理診断学講座[3)]
加藤祐樹[1,2)]、松山高明[1)]、Ng Ming Jui[1)]、橋本茉莉[1)]、簑原沙和[1)]、曽根浩元[1)]、瀧本雅文[3)]

14:25～15:25　**一般口演 1**:

座長:　今中 恭子（三重大学大学院医学系研究科 修復再生病理学）
　　河野 浩章（長崎大学医歯学総合研究科 循環器内科学）

O-01　MYH7 遺伝子変異を認めた拘束型心筋症例の電顕所見

長崎大学大学院　循環器内科学[1)]、早稲田大学理工学術院　先進理工学研究科[2)]、長崎原爆病院病理診断科[3)]、長崎県島原病院　病理診断科[4)]
河野浩章[1)]、川村公一[2)]、石嶋光明[1)]、安倍邦子[3)]、林徳真吉[4)]、前村浩二[1)]

O-02　心筋生検標本に見られた巨大空胞を有する心筋細胞

朝日大学歯学部総合医科学講座内科学分野[1)]、岐阜大学循環器内科[2)]、奈良県立医科大学循環器内科[3)]、山形大学第一内科[4)]、岐阜大学救急災害医学[5)]、兵庫県立尼崎総合医療センター[6)]、朝日大学バイオテクノロジー研究施設[7)]
竹村元三[1)2)]、尾上健児[3)]、有本貴範[4)]、渡邉徹[4)]、辻本晃子[2)]、高田ちひろ[5)]、岡田英志[5)]、中野知哉[3)]、坂口泰弘[3)]、宮﨑渚[1)2)]、渡邉崇量[2)]、金森寛充[2)]、小倉真治[5)]、斎藤能彦[3)]、藤原兌子[6)]、藤原久義[6)]、堀田康明[7)]

O-03　拡張型心筋症における心筋病理と心臓造影 MRI 併用による心機能改善予測の可能性

福岡大学病院　循環器内科[1)]、福岡大学病院　放射線科[2)]、済生会福岡総合病院　病理診断科[3)]
有村忠聴[1)]、二見真紀人[1)]、坂本桂子[2)]、加藤誠也[3)]、三浦伸一郎[1)]

O-04　肥大型心筋症の心室筋配列異常の立体的特徴

昭和大学医学部　法医学講座[1)]、同電子顕微鏡室[2)]、同解剖学講座顕微解剖学[3)]、国立循環器病研究センター研究所　細胞生物学部[4)]、国立循環器病研究センター　病理部[5)]、昭和大学藤が丘病院循環器内科[6)]
曽根浩元[1)5) 6)]、松山高明[1)]、高木孝士[2)]、本田一穂[3)]、高野晴子[4)]、中嶋洋行[4)]、松本学[5)]、大郷恵子[5)]、池田善彦[5)]、植田初江[5)]、鈴木洋[6)]

O-06　Proteomic analysis of the failing human heart after left ventricular assist device support

東京大学医学部附属病院　病理部[1)]、東京大学大学院医学系研究科　システムズ薬理学教室[2)]、サーモフィッシャーサイエンティフィック株式会社[3)]、東京大学医学部附属病院　心臓外科[4)]、東京大学大学院医学系研究科　人体病理学教室[5)]、地方独立行政法人　総合病院 国保旭中央病院　遠隔病理診断センター[6)]
堂本裕加子[1)]、大出晃士[2)]、永島良樹[2)3)]、木下修[4)]、阿部浩幸[5)]、牛久哲男[1)5)]、小野稔[4)]、上田泰己[2)]、深山正久[6)]

O-07　イメージング質量分析法とショットガンプロテオミクスを統合した J2N-k ハムスターの In-Depth 心筋組織プロテオームから拡張型心筋症の病態理解へ

同志社大学大学院生命医科学研究科医生命システム専攻[1)]、京都大学大学院医学研究科心臓血管外科学[2)]、ブルカージャパン株式会社[3)]、国立循環器病研究センター病理部・バイオバンクセンター[4)]
新谷祈*[1)]、辻崇*[2)]、石田瑞希[1)]、梶田遼[3)]、韮澤崇[3)]、植田初江[4)]、升本英利[2)]、湊谷謙司[2)]、池川雅哉[1)]　(*: Equal Contribution)

15:35～16:30　**一般口演 2**:

座長:　加藤　誠也　(済生会福岡総合病院　病理診断科)
　　井手　友美　(九州大学大学院医学研究院　循環器病病態治療講座)

O-08　ステロイド減量で心筋逸脱酵素が再上昇する新生児期発症慢性心筋炎の病理像

大阪大学大学院医学系研究科　小児科学[1)]、大阪府立急性期・総合医療センター　小児科[2)]
石垣俊[1)]、石田秀和[1)]、吉原千華[1)]、江見美杉[1)]、石井良[1)]、成田淳[1)]、小垣滋豊[2)]、大薗恵一[1)]

O-09　免疫チェックポイント阻害薬関連心筋炎の一症例

宮崎大学医学部　病理学講座構造機能病態学分野[1)]、同内科学講座循環体液制御学分野[2)]、奈良県立医科大学病理診断学講座[3)]、宮崎大学医学部附属病院病理診断科[4)]
魏峻洸[1)]、甲斐誠章[2)]、山下篤[2)]鶴田敏博[2)]、畠山金太[3)]、石川哲憲[2)]、佐藤勇一郎[4)]、浅田祐士郎[1)]

O-10　ニボルマブ治療後に発症した巨細胞性心筋炎の一例

昭和大学横浜市北部病院　循環器内科[1)]、Department of Pathology, Assistance Publique-Hôpitaux de Paris, Hôpital Européen Georges Pompidou, Paris, France[2)]、昭和大学医学部法医学講座[3)]、国立循環器病研究センター　病理部[4)]
雨宮妃[1)2)4)]、Patrick Bruneval[2)]、落合正彦[1)]、松山高明[3)]、植田初江[4)]

O-11　Pembrolizumab による薬剤性心筋炎に PD-1 陽性リンパ球の浸潤を認めた一例

国立病院機構 九州医療センター 循環器内科・臨床研究部[1)]、済生会福岡総合病院 病理診断科[2)]、久留米大学医学部 病理学講座[3)]
矢加部大輔[1)]、加藤誠也[2)]、三好寛明[3)]、芝尾昴大[1)]、中村俊博[1)]

O-12　Nivolumab 治療後遠隔期に免疫チェックポイント阻害薬関連心筋炎が疑われた一例

名古屋市立大学・循環器内科学
中山貴文、溝口達也、藤田浩志、中須賀公亮、若見和明、後藤利彦、杉浦知範、瀬尾由広、大手信之

O-13　トラスツズマブにより心毒性を示したがん患者の心毒性のメカニズムを探索する

金沢医科大学　循環器内科学
若狭稔、佐伯泰彦、藤田航、河合康幸、梶波康二

16:40～17:40　**シンポジウム 1: 刺激伝導系の組織機能病理学**

座長:　田中　秀央（京都府立医科大学　細胞分子機能病理学講座）

S-1-1　「心房筋および房室結節の組織多様性について—心房内・心房間・房室伝導に関する考察—」

昭和大学歯学部　全身管理歯科学講座　総合内科学部門
井上　紳

S-1-2　「洞房結節自動能の根源をなす洞房結節細胞群の複雑な電気・化学的活動」

埼玉医科大学国際医療センター　心臓内科　不整脈科
筒井　健太

S-1-3　「ヒス束—脚・プルキンエ線維の構造と虚血による不整脈原性」

昭和大学医学部　法医学講座
松山　高明

17:50～18:40　**特別講演: 電子顕微鏡による心筋病変の診かた**

座長:　植田　初江（国立循環器病研究センター病院 病理部）

演者:　竹村　元三（朝日大学歯学部総合医科学講座　内科学分野）

18:50～19:25　**ポスター**

ポスター1　　座長:　金森　寛充（岐阜大学大学院医学系研究科 循環病態学）

P-01　可視化した心筋生検鉗子で心筋生検を施行し診断しえた心サルコイドーシスの一例

岡山大学　循環器内科[1)]、同病院病理部[2)]、国立循環器病研究センター　病理部[3)]

木村朋生[1)]、中村一文[1)]、網岡尚史[1)]、都地友紘[2)]、田中健大[2)]、大郷恵子[3)]、渡邉敦之[1)]、森田宏[1)]、伊藤浩[1)]

P-02　病理組織学的検索にて急性心筋梗塞が判明した 1 剖検例 ～市中病院での病理解剖の方法について～

石鎚会田辺中央病院　循環器内科[1)]、京都府立医科大学大学院医学研究科　細胞分子機能病理学[2)]

西尾学[1)]、山本啓太[1)]、西澤信也[1)]、古川啓三[1)]、小形岳寛[2)]、中尾龍太[2)]、田中秀央[2)]

P-03　肺扁平上皮癌を合併した心臓 glomus 腫瘍症例の検討

旭川医科大学病院　循環器内科[1)]、名寄市立総合病院　循環器内科[2)]、旭川医科大学病院　病理部[3)]、同呼吸器内科[4)]、同心臓外科[5)]、同呼吸器外科[6)]

豊嶋更紗[1)2)]、坂本央[2)]、遠藤哲史[3)]、蓑島暁帆[2)]、田邊康子[2)]、竹内利治[2)]、赤坂和美[2)]、佐藤伸之[2)]、川村祐一郎[2)]、武井英博[4)]、北田正博[5)]、紙谷寛之[6)]、大崎能伸[3)]、長谷部直幸[2)]

P-04　Culture negative IE の診断において、病理所見と PCR 法・シークエンス解析の併用が有用であった 2 例

国立循環器病研究センター　心臓血管内科[1)]、手稲渓人会病院　心臓血管センター　循環器内科[2)]、手稲渓人会病院　総合内科・感染症内科[3)]、国立循環器病研究センター　病理部[4)]

石井奈津子[1)2)]、松坂　俊[3)]、湯田　聡[2)]、植田　初江[4)]

ポスター2　　座長:　河村　俊治（株式会社アイル　板橋中央臨床検査研究所　病理診断部）

P-05　光学顕微鏡像で診断に至らず電子顕微鏡像で心アミロイドーシスが疑われた 1 例

北里大学医学部　循環器内科学

大木卓巳、石井俊輔、鍋田健、前村健治、矢崎麻由、藤田鉄平、池田祐毅、成毛崇、阿古潤哉

P-06　起立性低血圧の原因精査で診断された AL アミロイドーシスの一例

岐阜大学医学部附属病院　第二内科[1)]、朝日大学歯学部　総合医科学講座内科学分[2)]

成瀬元気[1)]、金森寛充[1)]、田中俊樹[1)]、山田好久[1)]、竹村元三[2)]、大倉宏之[1)]

P-07　重症大動脈弁狭窄症に対する TAVI 後に心不全が進行し、心筋生検にてトランスサイレチン型心アミロイドーシスと診断された高齢男性

京都大学医学部附属病院　循環器内科
北野一樹、牧山武、齋藤成達、夜久英憲、加藤貴雄、木村剛

P-08　心筋生検で偶発的にまばらなアミロイド沈着がみつかった高齢者 2 症例

新潟大学大学院　先進心肺血管治療学講座[1)]、新潟大学医歯学総合病院　循環器内科[2)]
柏村健[1)2)]、井神康宏[2)]、大久保健志[2)]、加瀬真弓[2)]、鈴木尚真[2)]、石塚光夫[2)]、久保田直樹[2)]、高野俊樹[2)]、木村新平[1)2)]、保屋野真[2)]、柳川貴央[2)]、尾崎和幸[2)]、南野徹[2)]

ポスター3　　座長:　矢野　俊之（札幌医科大学 循環器･腎臓･代謝内分泌内科学）

P-09　新しい紫外線硬化式インクジェット 3D プリンターによる超軟質精密心臓レプリカの作成

国立循環器病研究センター　教育推進部[1)]、同小児循環器内科[2)]、東京女子医科大学　循環器小児科[3)]、京都府立医科大学　小児心臓血管外科[4)]、国立循環器病研究センター　小児心臓外科[5)]
白石公[1)2)]、黒嵜健一[2)]、稲井　慶[3)]、杉山央[3)]、山岸正明[4)]、帆足孝也[5)]、市川肇[5)]

P-10　両心室に線維化と石灰化を認め心筋緻密化障害が疑われた胎児の一例

富山大学小児科 [1)]、同産婦人科 [2)]、同病理診断学 [3)] 、国際医療福祉大学小児科 [4)]
廣野恵一 [1)]、小澤綾佳 [1)]、米田徳子 [2)]、米田哲 [2)]、斎藤滋 [2)]、中嶋隆彦 [3)]、井村穣二 [3)]、市田蕗子 [4)]

P-11　骨肉腫治療後半年以内に発症したアントラサイクリン心筋症の 14 歳男児例

京都府立医科大学附属病院　小児科
森下祐馬、梶山葉、家原知子、細井創

P-12　当院における小児心筋炎治療の現状と心筋生検の位置づけ

あいち小児保健医療総合センター　循環器科 [1)]、三重大学大学院医学系研究科　修復再生病理学 [2)]
朝日大学歯学部総合医科学講座　内科学分野 [3)]
安田和志 [1)], 山田佑也 [1)], 鈴木孝典 [1)], 伊藤諒一 [1)], 森本美仁 [1)], 郷清貴 [1)], 鬼頭真知子 [1)], 河井悟 [1)], 今中恭子 [2)], 竹村元三 [3)]

ポスター4　　座長: 池田　善彦（国立循環器病研究センター病院 病理部）

P-13　重症熱性血小板減少症候群によるリンパ球性心筋炎を呈した１例

福岡大学医学部　心臓血管内科学[1)]、同総合診療部[2)]、福岡大学病院救命救急センター[3)]、済生会福岡総合病院病理診断科[3)]

二見真紀人[1)]、有村忠聴[1)]、奥津翔太[2)]、鍋島茂樹[2)]、上田容子[3)]、矢野雅也[3)]、加藤誠也[4)]、三浦伸一郎[1)]

P-14　全身性エリテマトーデスに合併した劇症型心筋炎が疑われた１例

九州大学病院　循環器内科

矢田涼子、大谷規彰、甲木雅人、庄島耀子、今給黎智美、古澤峻、豊原貴之、池田翔大、筒井好知、篠原啓介、坂本隆史、橋本亨、松島将士、林谷俊児、井手友美、肥後太基、筒井裕之

P-15　モガリズマブが発症に関与したと考えられた巨細胞性劇症型心筋炎の１例

奈良県立医科大学　循環器内科[1)]、奈良県高田市立病院　循環器内科[2)]、奈良県立医科大学　病理診断学[3)]

岡村昭彦[1)]、小倉萌[1)]、中野知哉[1)2)]、石原里美[1)]、中川仁[1)]、上田友哉[1)]、尾上健児[1)]、添田恒有[1)]、渡邊真言[1)]、川上利香[1)]、畠山金太[3)]、坂口泰弘[1)]、斎藤能彦[1)]

P-16　毛細血管炎による心筋傷害が病態の主座と考えられたインフルエンザ A 感染後の劇症型心筋炎の一例

九州大学病院循環器内科[1)]、国立病院機構九州医療センター循環器内科[2)]、済生会福岡総合病院病理診断科[3)]

池田翔大[1)]、大谷規彰[1)]、原田都咲[1)]、古澤峻[1)]、筒井好知[1)]、矢加部大輔[2)]、橋本亨[1)]、肥後太基[1)]、加藤誠也[3)]、筒井裕之[1)]

P-17　心筋炎患者におけるインターロイキン６の重症度、心筋傷害度への影響

岡山大学大学院　医歯薬学総合研究科　循環器内科学

網岡尚史、中村一文、木村朋生、吉田賢司、三好亨、森田宏、伊藤浩

19:30～21:00　**懇親会　コープイン京都　レストラン PATIO**

プログラム　第二日目　12 月 7 日（土）

8:15～8:45　**（幹事会）**

8:50～9:55　**一般口演 3**:

座長:　尾上　健児　（奈良県立医科大学　循環器内科学講座）
小形　岳寛　（京都府立医科大学　細胞分子機能病理学）

O-14　心房細動へのカテーテルアブレーション後、HFpEF を呈した肉芽腫性心筋炎の一例

大阪大学大学院医学系研究科　循環器内科学
山口聡、瀬川貴嗣、中本敬、塚本泰正、溝手勇、竹田泰治、大谷朋仁、彦惣俊吾、坂田泰史

O-15　診断に苦慮し経過中の病理所見から劇症型心筋炎が鑑別に挙がった VF storm の一例

九州大学大学院医学研究院　循環器内科学[1)]、同形態機能病理学[2)]、同循環器外科学[3)]
甲木雅人[1)]、大谷規彰[1)]、西村遼平[1)]、松本翔[1)]、篠原啓介[1)]、橋本亨[1)]、松島将士[1)]、井手友美[1)]、肥後太基[1)]、山田裕一[2)]、小田義直[2)]、塩瀬明[3)]、筒井裕之[1)]

O-16　劇症型リンパ球性心筋炎における植え込み型左室補助装置を必要とする心機能の低下遷延化予測に病理組織像が有用である

九州大学病院　循環器内科[1)]、九州大学大学院医学研究院　形態機能病理学[2)]、済生会福岡総合病院　病理診断科[3)]
大谷規彰[1)]、山田裕一[2)]、甲木雅人[1)]、池田翔太[1)]、矢田涼子[1)]、橋本徹[1)]、肥後太基[1)]、井手友美[1)]、加藤誠也[3)]、小田義直[2)]、筒井裕之[1)]

O-17　初回心不全での精査中、心筋生検にて ATTR アミロイドーシスの診断がついた症例

東京女子医科大学病院循環器内科[1)]，病理学[2)]，病理診断科[3)]
泊江里奈[1)]、今村泰崇[1)]、野本美智留[1)]、菊池規子[1)]、鈴木敦[1)]、吉澤佐恵子[2)]、宇都健太[2)]、西川俊郎[3)]、萩原誠久[1)]

O-18　左室肥大症例における心アミロイドーシスの臨床的特徴の検討；奈良県立医科大学心筋生検レジストリーを用いた検討

奈良県立医科大学　循環器内科学講座[1)]、大和高田市立病院　循環器内科[2)]、奈良県立医科大学　病理診断学講座[3)]
中野知哉[1)2)]、尾上健児[1)]、畠山金太[3)]、石原里美[1)]、坂口泰弘[1)]、斎藤能彦[1)]

O-19　難治性心嚢液/胸水を伴う心不全入院を反復し、滲出性収縮性心膜炎と MGUS に伴う L 鎖沈着病の合併が疑われた一例

JA 長野厚生連 佐久総合病院/佐久医療センター　循環器内科
高橋啓悟、能見英智、山本勇輝、土屋ひろみ、長谷川智也、柳澤聖、荻原真之、南野安正、橘賢廣、木村光、矢崎善一

O-20　質量顕微鏡法を用いたファブリー病患者マススペクトルパターンの検討

奈良県立医科大学　循環器内科学講座[1)]、同　病理診断学講座[2)]、朝日大学歯学部　総合医科学講座内科学分野[3)]

尾上健児[1)]、中野知哉[1)]、畠山金太[2)]、竹村元三[3)]、坂口泰弘[1)]、斎藤能彦[1)]

10:00～11:40　**シンポジウム 2:　腫瘍心臓病学　－現状と展望－**

座長:　松山　高明　(昭和大学医学部　法医学講座)
　　中村　一文　(岡山大学大学院　循環器内科)

S-2-1　「心筋病理学における腫瘍循環器学を考える～がん研有明病院での臨床経験から～」

がん研究会有明病院　腫瘍循環器・循環器内科

志賀　太郎

S-2-2　「腫瘍循環器学が拓く新しい医学と医療」

東京大学大学院医学研究科　循環器内科学

赤澤　宏

S-2-3　「新しい抗がん剤による心血管病理」

国立循環器病研究センター　病理部

池田　善彦

S-2-4　「Onco-cardiology と心臓病理」

奈良県立医科大学　病理診断科

畠山　金太

S-2-5　「ヒト人工多能性幹細胞由来心筋細胞を用いた薬剤誘発心筋毒性の構造的評価系の構築」

武田薬品工業株式会社　リサーチ　薬剤安全性研究所

松井　俊勝

11:45～12:00　**総会　(岡田了三先生追悼)**

12:05～12:55　**共催セミナー1　（共催:テクノウッド株式会社）**

座長:　布田　伸一（東京女子医科大学　心臓血管外科学）

演題①「安心・安全な心筋生検テクニック『1000 例の経験をもとに』」

演者:　塚本　泰正（大阪大学大学院医学研究科　循環器内科学）

演題②「心筋生検の病理診断で留意すべきこと」

演者:　池田　善彦（国立循環器病センター病院　病理部）

13:00～14:00　**共催セミナー2　（共催:ファイザー株式会社）**

座長:　植田　初江（国立循環器病センター病院　病理部）

演題①「心筋生検による心臓アミロイドーシスの診断～どう辿り着けるか～」

演者:　中村　一文（岡山大学　循環器科内科学）

演題②「アミロイドーシスの病理組織学的診断－免疫染色を中心に－」

演者:　内木　宏延（福井大学　分子病理学）

14:00～14:10　Young Investigator Award 授賞式

14:10～14:15　**閉会の挨拶**

特別講演

シンポジウム 1： S-1-1～S-1-3

シンポジウム 2： S-2-1～S-2-5

共催セミナー1

共催セミナー2

特別講演

電子顕微鏡による心筋病変の診かた

朝日大学歯学部総合医科学講座　内科学分野　教授
竹村　元三

1930 年代から実用化された電子顕微鏡は超微形態(ultrastructure)という言葉を生み出し諸科学分野で利用されるようになった。循環器疾患の分野においては電子顕微鏡を手段とした形態学的研究は 1970~80 年代にピークをむかえたが、以後急速に衰退し、生化学的～分子遺伝学的手法を用いた研究にとって代わられた。現在超微形態学の研究者はいずれの専門分野においても稀少である。しかしながら研究ブームの変遷にかかわりなく形態学の重要性は不変であり、これを疎かにすると研究の土台が崩壊する恐れすらある。研究分野のみならず臨床の現場において心筋疾患の診療に電子顕微鏡検査がクリティカルな役割を果たすことがある。例えば心筋生検標本の読影において光顕下に空胞変性を有する症例では電子顕微鏡が最も力を発揮する。すなわち電子顕微鏡のもつ高解像度により空胞の内容物が同定され心臓病の確定診断に到り治療に結びつくことがある。本講演では心筋生検標本の電子顕微鏡検査について具体的手順を簡単に解説し、心筋疾患の実臨床応用例を供覧、最後に循環器研究分野における電子顕微鏡の有用性について述べる。

シンポジウム1：刺激伝導系の組織機能病理学

S-1-1　心房筋および房室結節の組織多様性について—心房内・心房間・房室伝導に関する考察—

昭和大学歯学部　全身管理歯科学講座　総合内科学部門
井上　紳

ヒト右心房では結節間伝導路の存在についてはいまだ一致した見解が得られていない。しかし左心房については、非弁膜症性心房細動の発生部位として、またカテーテルアブレーション治療の対象として、解剖学的知見が増している。房室結節は房室結節回帰性頻拍症の基質として速伝導路と遅伝導路が提唱されているが、カテーテルアブレーションの普及によりそれぞれの解剖学的位置が特定され、組織所見との対比が可能になった。心房筋構築および房室結節の構造について自験例に若干の考察を加えて報告する。
心房筋細胞の形態分類は James らによるものが有名であり、その分布から結節間伝導路が提唱されたが、電子顕微鏡像によるため空間認識の点で難があり、発生学上の見地からも批判をうけた。近年の electro-anatomical mapping などの所見では、洞調律時の興奮伝搬は分界稜の両端に沿って、上方から速伝導路へ、下方から冠静脈洞近傍の遅伝導路付近に生じると考えられている。また、経中隔的興奮伝搬では、分界稜上方から Bachmann 束を経て左心房天蓋部へ、下方から冠静脈洞筋束を経て後壁へ伝搬すると考えられている。心房細動の主たる発生源である肺静脈筋袖が付着する左心房壁は全体に平坦であるがその組織学的な多様性は著しい。房室結節の速伝導路はその compact node 領域に、遅伝導路は下方伸展（nodal extension）部分に相当し、一部には上方への進展も観察された。これらの組織学的な多様性が電気生理学的現象の背景にあると考えられる。

S-1-2　洞房結節自動能の根源をなす洞房結節細胞群の複雑な電気・化学的活動

埼玉医科大学国際医療センター　心臓内科不整脈科
筒井　健太

洞房結節には正常自動能を有する洞房結節細胞が群生し、心臓ペースメーカーとして自発的活動電位を発出する。洞房結節細胞は形態、電気学的特性において多様性が認められる。近年、洞房結節細胞では時間・電位依存性イオンチャネル群（膜クロック）と、細胞内筋小胞体から周期的・自発的・局所的に放出されるカルシウムイオン（カルシウム・クロック）が協調して 1 つの系をなして自動能を生むとする「Coupled-clock 説」が提唱されている。この説は単細胞レベルで蓄積された知見に基づき、組織レベルでの検討はこれまでなされていない。
　我々は、マウス洞房結節組織全体（低倍率）と単細胞レベルでの活動（高倍率）を瞬時に切り替えて記録可能な Ca イメージング記録システムを用いて、洞房結節内細胞ネットワークの多彩な Ca シグナル伝達を観察した。また、同一検体を用いて洞房結節細胞と心房筋細胞にそれぞれ特徴的な HCN4 および Cx43 の標識抗体で二重染色を行い、細胞構造とカルシウム信号の関連性を検討した。HCN4 陽性細胞と Cx43 陽性細胞はそれぞれ三次元的に網状ネットワークを形成し、互いに絡み合っているかのような像が得られた。Coupled-clock system 説の組織内での役割を示唆する興味深い所見が観察され、若干の考察とともに提示する。

S-1-3　ヒス束—脚・プルキンエ線維の構造と虚血による不整脈原性

昭和大学医学部　法医学講座[1)]、京都府立医科大学　細胞分子機能病理学[2)]
松山　高明[1)]、田中　秀央[2)]

ヒト心臓のヒス束は房室結節が心臓線維骨格の中心線維体に陥入する部分に始まり、その細胞形態も結節組織(nodal cells)とは大きく異なる。ヒス束は中心線維体を貫通して膜性中膜下縁の心室中隔最上部に出ると、左脚を心内膜直下に放射状に分岐しながら前方に走行し、左脚の分岐が終わると右室方向に偏位しながら右室調節帯に向かって一束の右脚を走らせる。左右乳頭筋基部方向に分布した脚はプルキンエ線維に移行しネットワークを心尖部から心基部方向に向けて広げる。この構造により心尖部から心基部方向の心筋収縮を生じて、両心室は効率よい収縮能を得ている。しかし、心筋梗塞などの病的状態においては、心内膜面のプルキンエ線維とそれに連続する一般心筋に異常を生じて、心室頻拍・細動の発生原因になることが指摘されているがそのメカニズムは不明な点が多い。我々は、ランゲンドルフ潅流下のマウスの冠動脈結紮心筋梗塞モデル心において、左室心内膜面のカルシウム動態を顕微鏡下に捉える手法により、心筋梗塞による細胞の機能変化を視覚的に観察して、その組織学的変化と比較した。その結果、心筋梗塞時には梗塞辺縁部を主体に興奮伝導が遅延し、同部位の虚血から免れたプルキンエ線維は異常な不均一な細胞内カルシウム動態を示す傾向が見られた。心筋梗塞による虚血からプルキンエ線維の電気的不均一性が生じて不整脈の発生起源になる可能性が示唆された。

シンポジウム 2：腫瘍心臓病理学―現状と展開

S-2-1　心筋病理学における腫瘍循環器学を考える～がん研有明病院での臨床経験から～

がん研究会有明病院　腫瘍循環器・循環器内科
志賀　太郎

高齢化、がん患者の増加、そしてがん診療の発展から、がん診療中およびサバイバー時期のがん治療関連性心血管障害の発生頻度は増加し、腫瘍循環器学の介入、適切な対応法の確立が急務となった。近年、その重要度の高さから世界的に腫瘍循環器学術領域の基礎，臨床部門の設立の報告が相次ぐようになったが、今後の本領域の発展には疫学調査，基礎研究、トランスレーショナルリサーチ、そして臨床研究の充実が重要であり、その為に各専門学術領域との集学的連携（Multidisciplinary)が強く求められている。心筋病理学と腫瘍循環器学との融合も極めて重要だと考える。腫瘍循環器学における重大な問題の一つはエビデンスの不足にある。本領域における重要な課題となるがん治療関連性心筋障害(CTRCD)について、その多くにおいて心筋障害の発症機序、病態が明らかになっていない。CTRCD に関連するがん治療薬は多岐に渡り、それぞれの薬剤による心筋障害発生機序の解明は容易ではないと考えるが、その解明の突破口の一つとして心筋病理学的アプローチから得られる結果はきっと有用な情報源になると期待を抱く。
本セッションでは当院でのがん研での臨床経験から心筋病理学につながり得る腫瘍循環器学の臨床的視点について取り上げ、皆さんと議論を深めたいと考えている。

S-2-2　腫瘍循環器学が拓く新しい医学と医療

東京大学医学系研究科　循環器内科学
赤澤　宏

がん治療の進歩にともなって、がんは「不治の病」ではなく治療と回復が十分に可能な病気となりつつある。それにともなって、がんあるいはがんに対する化学療法や放射線治療による心血管合併症が生命予後や QOL を左右する大きな要因となってきている。とくに、アントラサイクリン系薬剤に加えて、HER2 阻害剤や血管新生阻害剤、チロシンキナーゼ阻害剤、プロテアソーム阻害剤、免疫チェックポイント阻害剤など分子標的薬による心血管系の副作用が問題となっている。一方で、その多くは臨床像や分子病態に不明な点が多く、そのために一般的な画像診断やバイオマーカーなどの画一的な診断法や治療法に留まっているのが現状である。がん診療科と循環器科が連携・協働して、心血管リスクの管理や心血管合併症への対応、さらにがんサバイバーの心血管モニタリングや予防的介入を行うことが求められている。さらに、診療体制の整備や臨床データの蓄積とともに、発症メカニズムの基礎的検討を進めることが重要である。とくに、心血管保護に重要と考えられる分子ががん治療の標的となっており、これら分子の阻害による分子生物学的あるいは病理形態学的変化を患者や動物モデルで統合的に深く検討することで、循環器疾患とくに心不全の分子病態の解明への糸口を掴むことができるかも知れない。

S-2-3　新しい抗がん剤による心血管病理

国立循環器病研究センター病院　病理部　病理診断科
池田　善彦

近年、分子標的薬や免疫チェックポイント阻害薬などの新たな抗がん剤が開発、臨床応用され、がん患者の予後は劇的に改善してきている一方で、これら新しい作用機序に基づくがん治療による心血管毒性が問題となり注目されている。長期にわたるがん治療においては慎重な心機能の観察が重要であり、腫瘍専門医と循環器専門医が連携し、薬剤師、看護師、理学療法士、栄養士も含めてチームで診療にあたることが肝要とされている。心機能異常の把握には、トロポニン値などの血液データや心エコー、MRI、シンチグラフィなどの画像検査の有用性がこれまで数多く報告される一方で、病理学的特徴については所見の乏しい症例も少なくない。その中で、今回、免疫チェックポイント阻害薬による心筋炎とプロテオソーム阻害薬による心筋細胞変性について、他の病因による心筋炎や心筋症と鑑別することが重要であることから、それらの組織像を提示し供覧したい。

S-2-4　Onco-cardiology と心臓病理

奈良県立医科大学　病理診断科
畠山　金太

がん治療による心血管合併症には、心不全、血栓塞栓症、冠動脈疾患、心外膜炎、不整脈、高血圧症などが挙げられる。がん治療関連心機能障害(CTRCD)には 1 型と 2 型が知られており、前者はドキソルビシンによるもので形態的には心筋線維の配列異常、空胞変性、壊死などの特徴があり、後者はトラスツズマブなどによる障害で形態的な異常はみられず可逆的とされている。今回は主にドキソルビシン・トラスツズマブ以外の抗がん剤による心機能障害の形態像について提示して（3 例：アントラサイクリン+TKI+抗 VEGF 薬、5-FU/TS-1+CDDP、パクリタキセル＋カルボプラチン）、非アントラサイクリン系抗がん剤による心不全の発症機序について概説する。さらに種々の抗がん剤投与により EF が低下した 10 例の心筋生検について p53 免疫染色を施行し、その陽性細胞率と HE 染色形態像（核、細胞所見、線維化）あるいは Cardiotoxicity Risk Score （CRS：薬剤の種類＋危険因子数から算出）を比較検討しながら、抗がん剤による心筋障害に関する疑問点を検討する。また癌の種類およびその治療による心血管合併症の違いについて剖検例から紹介し、さらに心臓腫瘍や心嚢液細胞診と Onco-cardiology に関する知見にも触れる。最後に免疫チェックポイント阻害剤による心筋炎症例を簡潔に提示する。

S-2-5　ヒト人工多能性幹細胞由来心筋細胞を用いた薬剤誘発心筋毒性の構造的評価系の構築

武田薬品工業株式会社 リサーチ　薬剤安全性研究所
松井　俊勝、宮本　一政、山中　一徳、岡井　佳子、原田　幸祐、篠澤　忠紘

心毒性は新薬開発過程における主な中止原因である。今回我々は、ヒトで起こりうる薬剤誘発心筋毒性を予測するために、ヒト人工多能性幹細胞（iPS 細胞）由来心筋細胞（以下、ヒト iPS 心筋細胞）およびハイコンテントイメージング装置を用いて、薬剤処置後のヒト iPS 心筋細胞の構造変化を評価した。まず、薬剤を 72 時間処置後の核数、サルコメアの形態を調べた。次に、最小有効濃度（Minimum effective concentration、以下、MEC）は、コントロール群に比べて核数が 30%以上減少、または健常なサルコメアの形態を有する細胞の数が、40%以上減少した濃度に定義した。MEC が各薬剤のヒトの最高血漿中濃度 の 30 倍以下で、上記の 2 項目のいずれかの所見が認められた薬剤に関しては、試験結果が陽性とみなした。この指標により、抗がん剤などを含む市販の 28 種類の薬剤を用いて、本アッセイの感度と特異度を算出したところ、感度は 81%、特異度は 100%であった。また、サルコメアの構造変化をもたらす薬剤を処置後、RNA-sequencing 解析により、サルコメア構成分子の遺伝子発現の低下が認められ、サルコメア構成タンパクの産生低下が、薬剤誘発性サルコメア障害の原因の一つと考えられた。これらの結果から、ヒト iPS 心筋細胞およびハイコンテントイメージング解析を利用したこの新規心筋構造毒性評価系は、ヒトにおいて薬剤誘発性心筋毒性を予測するのに役立つと考えられる。

共催セミナー1 （共催　テクノウッド株式会社）

「安心・安全な心筋生検テクニック『1000 例の経験をもとに』」

大阪大学大学院医学研究科　循環器内科学
塚本　泰正

1962 年我が国で今野先生、榊原先生らによって開発された心臓カテーテル法を用いた心内膜心筋生検は現在世界で広く行われるようになっている。心筋生検は二次性心筋症の鑑別を含めた心筋症や心筋炎の診断、移植心の拒絶反応のモニタリング、ときには心臓腫瘍の診断にも有用な検査であり、外科的材料を除くと心筋の組織学的情報を得る唯一の方法である。

このように心筋生検は心疾患の診断において重要な検査であり、また一般的には経カテーテル的心筋生検の手技による重篤な合併症を生じる頻度は 1%以下とされているが、実際の臨床の現場では合併症への懸念などから検査の施行が躊躇されていたりするケースもあるとしばしば耳にする。

当院では 2000 年代前半より J 型ロングシースを用いた経頚静脈的アプローチでの右室中隔心筋生検法を行っているが、心嚢ドレナージを必要とする心室穿孔の頻度は 0.5%以下となっている。とりわけ Biplane での透視下に生検を行う現在の方法に変更した 2015 年以降 1000 例以上を経験しているが、心嚢ドレナージを要した穿孔は 1 例もない。当院における安全・安心な心筋生検テクニックについて紹介する。

「心筋生検の病理診断で留意すべきこと」

国立循環器病センター病院　病理部　病理診断科
池田　善彦

はじめに、循環器病理でよく使用される染色法や特殊性、病変と間違えないようにすべき所見や評価項目などの基礎的な事項について述べる。次に、心内膜心筋生検(Endomyocardial biopsy, EMB)の組織像は非特異的所見が多く、臨床的に有意な診断が得られる症例は少ないものの、中には治療方針を決定する上で有用な症例も経験されることから、これまでの当院或いは院外からのコンサルテーション症例を中心に、以下に挙げる疾患の剖検例や免疫組織化学の組織像をまじえながら EMB 診断において特に留意すべき点について述べる。好酸球性心内膜心筋炎：好酸球顆粒由来の陽荷電蛋白の傷害作用により心内膜心筋炎が生じる。好酸球浸潤が明らかでない場合においても、脱顆粒した major basic protein が間質に沈着していることがあるため、免疫染色(major basic protein)を併用した方が良い。巨細胞性心筋炎：明らかな病原体や他の病因はなく原因不明の心筋炎で、巨細胞を優位に伴い、明らかな肉芽腫形成はみられない。通常広範な心筋壊死を伴い好酸球が豊富なことがある。自己免疫疾患を伴う例がある。肉芽腫性心筋炎（サルコイドーシス例）：心筋を置換する非壊死性肉芽腫で巨細胞は通常みられる。他の原因(ミコバクテリウム或いは真菌感染)を除外する必要がある。巨細胞性心筋炎と異なり、肉芽腫形成、典型的なラングハンス型巨細胞を伴い、瀰漫性の心筋病変や好酸球浸潤は少なく線維化優位である。深切り切片による検索が有用な場合がある。ファブリー病：リソソームの α -galactosidase 欠損により生じ、グロボトリアオシルセラミド（Gb3）がリソソーム内に蓄積する全身性疾患である。酵素補充療法が施行されている。レース状空胞化が特徴的であり、血中 α-galactosidase 活性の測定とともに電顕によるミエリン様層状構造物に診断的価値があるが、ヘミ接合体でも蓄積が瀰漫性に認められない例が存在するため、免疫染色（Gb3）を併用することが望まれる。

共催セミナー2 （共催　ファイザー株式会社）

「心筋生検による心臓アミロイドーシスの診断～どう辿り着けるか～」

岡山大学大学院医歯薬学総合研究科　循環器科内科学
中村　一文

段階を踏んで Goal を目指す.
【Start: 心臓アミロイドーシスを疑い心筋生検による診断の準備をする】
症状・他の検査にてアミロイドーシスを疑ったら,心筋生検を行い,組織提出時に病理検査部・病理医に Congo-red 染色・偏光顕微鏡などによるアミロイドの検索を依頼する. 電顕の準備・依頼も有用である.
【1st step: 生検組織においてアミロイド沈着を証明する】
まずヘマトキシリン・エオジン染色にて無構造なピンクの沈着物を, マッソントリクローム染色にて無構造な青みがかかった灰色沈着物を探し,アミロイド沈着を疑ってみる. 次に Congo-red 染色・偏光顕微鏡・電子顕微鏡によりアミロイド沈着を証明する.
【2nd step: 免疫組織化学検査にてアミロイドーシスの病型を決定する】
トランスサイレチン(TTR)に対する抗体,免疫グロブリン軽鎖 κ・λ に対する抗体,アミロイド A に対する抗体などを用いて,病型を決定する.
【3rd step: 各病型において更に精査する】
ATTR なら遺伝子診断/血清 TTR 質量分析にて変異型か野生型か鑑別する. AL なら多発性骨髄腫の検索を行う. AA なら関節リウマチなど基礎疾患の検索を行う.
【Goal: 各病型にあった治療を行う】診断の Goal は治療に結びつけていくことである.

「アミロイドーシスの病理組織学的診断－免疫染色を中心に－」

福井大学医学部　分子病理学講座
内木　宏延

厚労省アミロイドーシスに関する調査研究班では、平成 30 年 4 月よりアミロイドーシス病型診断コンサルテーションをスタートした（http://amyloidosis-research-committee.jp /consultation/)。一連のウサギポリクローナル抗体、すなわち抗 λ 鎖(118-134)抗体及び抗 κ 鎖(116-133)抗体（Hoshii et al. Pathol. Int. 51:264-70, 2001)、抗トランスサイレチン(115-124)抗体（Gustavsson et al. Am. J. Pathol. 144:1301-11, 1994）を新たに作成、市販の抗 AA 抗体、抗 β 2 ミクログロブリン抗体（いずれも DAKO）を加えた抗体セットでパネル染色を実施する。免疫染色により病型を確定できなかった症例は、アミロイド蛋白質の質量分析 LMD/LC-MS/MS による同定を行う。開始日より 2019 年 8 月 17 日までの 16 か月余りで、859 件のコンサルテーションを受け付けたが、免疫染色による病型確定率は 94.8%であった。本セミナーではこの経験を踏まえ、コンゴーレッド染色でアミロイドを同定する際のコツ、アミロイド線維形成に伴う蛋白質の立体構造変化を踏まえた免疫染色の評価、病型診断におけるパネル染色の重要性、市販抗体を使ったパネル染色の注意点などを概説する。

若手奨励賞審査口演： Y-01～Y-10

一般口演： O-01～O-20

一般ポスター： P-01～P-17

Young Investigator Award（若手奨励賞）審査口演

Y-01　筋線維芽細胞における IKKβ 欠損は心筋梗塞後の線維化を亢進させる

河合喬文[1)]、原田雅之[1)]、Dat Nguyen-Tien[1)]、杉岡紗千子[1)]、木村剛[1)]、芦田昇[1)]
京都大学大学院医学研究科　循環器内科学

心筋梗塞後の線維化によるリモデリングが心不全の原因であることは周知である。線維化は炎症反応の最終段階であるが、アスピリンを含め抗炎症剤がそれを抑制するという報告はない。また NF-κB は炎症を制御する転写因子であるが、その線維化における役割も十分解明されていない。このため我々は線維化に重要な役割を果たす筋線維芽細胞において、NF-κB の活性化キナーゼでありアスピリンのターゲット分子でもある IKKβ をノックアウトしたマウス（KO）を作成し、これに心筋梗塞惹起を行なった。心筋梗塞前の心機能には違いを認めなかったが、心筋梗塞後においては KO においてより著明な心拡大・心機能低下を認め、心不全マーカーも高値であった。組織を評価したところ、KO において有意に線維化の亢進を認めた。しかし興味深いことに、術後一週間の生存率は有意に KO の方が高かった。死亡した control マウスの心臓の解析から死因は心破裂と考えられ、KO における線維化が梗塞後心筋壁の強度維持に貢献していることが示唆された。上記のメカニズムを探究すべく培養筋線維芽細胞を用いて検討したところ、KO 心臓からの筋線維芽細胞において細胞増殖と遊走の増強を認め、KO における線維化亢進メカニズムの一端を示していると考えられた。上記の結果は線維化における NF-κB シグナルの新たな役割を示しており、抗線維化治療の開発において留意すべき知見と思われる。

Y-02　Tenascin-C prolongs inflammation and edema by inhibiting lymphangiogenesis

加藤大祐[1)]、白木裕太[1)]、廣江 道昭[2)]、吉田利通[2)]、今中恭子[2)]
三重大学　修復再生病理学講座[1)]、国立国際医療研究センター[2)]

炎症を亢進させる細胞外マトリクス蛋白の Tenascin-C (TNC) と炎症の消退に関わるリンパ管新生について検討した。リンパ浮腫モデルを用いた検討で、TNC-KO マウスは WT と比べリンパ浮腫が軽減した。また TNC-KO マウスでリンパ管新生が亢進し、浸潤マクロファージが減少していた。リンパ管のドレナージ機能を評価すると、リンパ液および炎症細胞の回収率が TNC-KO マウスで亢進していた。腹膜炎モデルでも TNC-KO マウスでリンパ管新生が亢進しており、TNC がリンパ管新生を抑制する事が示唆された為、in vitro で検討を行った。TNC はリンパ管内皮細胞（HDLEC）の増殖を抑制し、アポトーシスを亢進させ、チューブ形成能も阻害した。TNC はアポトーシスに関与する p38 MAPK/ATF-2 のリン酸化を促進させ、p-ATF2 陽性核も増加させた。また p38MAPK 阻害剤が TNC の効果を完全に抑制し、p38MAPK を介して作用することが分かった。p38MAPK にシグナルを入れる受容体について検討を行うと、TGF-β 受容体阻害剤と SMAD-independent 経路として知られる TAK-1 の阻害剤が TNC による p38MAPK のリン酸化を抑制した。以上から TNC は non-canonical TGF-β 受容体シグナルを介してリンパ管新生を抑制し、炎症の消退を遅延させることがわかった。

Y-03　筋電位計測により接触状態の判別を可能とする心筋生検鉗子の開発

佐藤慶[1)]、梅本朋幸[1)]、宮嵜哲郎[1)]、川瀬利弘[1)2)]、菅野貴皓[1)]、川嶋健嗣[1)]
東京医科歯科大学[1)]、東京工業大学[2)]

【背景】心筋壁は X 線装置では視認困難であり、接触による手応えも微弱であるため、視覚的・触覚的に鉗子と心筋壁の接触状態を判別することは困難である。これにより、心筋損傷や穿孔を生じさせることがあり、重篤な合併症のリスクが存在する。
【目的】筋電位により接触状態の判別を可能とする心筋生検鉗子を開発する。
【方法】安全性を担保しつつ定量的に接触状態を判定するために、受動電極による筋電位計測を可能とする心筋生検鉗子を開発すべく、実用されている心筋生検鉗子を改造して試作機を製作した。鉗子先端に受動電極を搭載し、それを筋組織に押し当てることで筋電位を計測する。評価実験では、血液で満たされた心臓の内部を模擬するため、血液に見立てた生理食塩水で満たした水槽内に被験者の手を沈め、手の筋肉を心筋と仮定して表面筋電位を計測した。鉗子先端電極を接触させて測定する対象となる筋肉は左手の母指内転筋とし、アース電極は右手の手首に設置した。
【結果】鉗子先端電極により筋電信号の取得に成功した。鉗子の接触の瞬間にスパイクが表れて、接触の瞬間を正確に検出できた。
【結語】本研究では受動電極により筋肉との接触状態を推定する事が可能であることを明らかにし、筋電位により接触状態の判別を可能とする心筋生検鉗子を開発した。

Y-04　増悪を繰り返した好酸球性心筋炎

飛梅淳[1)]、野間貴久[1)]、井上耕佑[2)]、坂本拓馬[1)]、蔵下元気[1)]、和泉高宏[1)]、那須英里子[1)]、野間貴久[1)]
井上朋子[1)]、宮井翔平[1)]、濱谷英幸[1)]、本条崇之[1)]、石川昇平[1)]、松永圭司[1)]、河上良[1)]、三宅祐一[1)]、
石澤真[1)]石川かおり[1)]、村上和司[1)]、南野哲男[1)]
香川大学医学部　循環器・腎臓・脳卒中内科学[1)]、香川大学医学部　病理診断科[2)]

【症例】60 代男性【主訴】呼吸困難感【現病歴】来院2週間前から感冒症状あり、呼吸困難感が増悪したため救急搬送された。心電図では非特異的心電図変化を認め、血行動態が破綻したため IABP 補助下に IVIG、ステロイドパルス療法を行った全身状態が落ち着いた段階で心筋生検を行い、リンパ球浸潤の残存を確認した。CAG にて虚血性心筋症を否定された。退院後外来にてステロイドも漸減した。ステロイド減量に伴いトロポニン I の再上昇、発熱・倦怠感出現、心不全増悪を認め再度入院となった。【経過】2 回目の心筋生検を行い IVIG・ステロイドパルスを施行、心筋生検では好酸球の浸潤を認めた。ステロイドを減量中に再度トロポニン I の上昇と心不全急性増悪し IABP 補助下にステロイドパルスを行った。ステロイド減量すると再燃するため MTX を併用しステロイドを減量した。全身状態は改善傾向であったが MTX-LPD を併発し、Rituximab を投与するも肺炎・膿胸・気胸を併発し永眠された。病理解剖ではびまん性に心筋細胞の変性や繊維化が散見され、リンパ球主体とした少量の好酸球を混える炎症細胞浸潤が局所にみられた。【考察】好酸球性心筋炎に対してステロイド単独では再燃を繰り返す症例では MTX 併用が有効である可能性がある。しかし副作用には留意しつつ慎重に投与することが必要である。

Y-05　酵素補充療法にて左室肥大の進行が抑制され、72 歳まで生存し得たファブリー病女性の剖検例

本間俊佑[1)]、松居一悠[1)]、山賀彩花[1)]、荒井順子[1)]、諏訪邦明[1)]、中嶋俊[1)]、八反丸美和[1)]、久保豊[1)]、中岡隆志[1)]、河村俊治[2)]、増永敦子[2)]、布田伸一[3)]
東京女子医科大学東医療センター　内科[1)]、同　病理診断科[2)]、東京女子医科大学大学院　重症心不全制御学分野[3)]

【症例】37 歳時に前医にて心疾患を指摘され、ジルチアゼムと冠拡張薬を継続されていた。52 歳時に当院にて角膜異常と高度の左室肥大を指摘され、血漿 α ガラクトシダーゼ活性の低下よりファブリー病と診断された。この際、心臓カテーテル検査は実施されなかったが、アガルシダーゼ β による酵素補充療法(ERT)を 59 歳時より開始した。ERT の開始から半年後に被殻梗塞を発症したものの、アンギオテンシン受容体拮抗薬、β 遮断薬および利尿薬の調整にて腎機能障害の進行、致死性不整脈および心不全の増悪をきたすことなく経過していた。67 歳時に右前大脳動脈の塞栓症を発症し、以後失語と左上下肢の不全麻痺が残存した。70 歳時に心不全のため 2 回入院し、いずれも利尿薬の調整にて軽快退院した。72 歳時に左前頭葉梗塞のため緊急入院となり、その後コントロール不良の頻脈性心房細動を発症し、うっ血性心不全のため死亡した。
【総括】本症例では高度の左室肥大を呈するようになった後に ERT を開始したにも関わらず、比較的長期間にわたって生存し得た。病理解剖所見を中心に報告する。

Y-06　AL アミロイドーシス類似の臨床像を呈した心筋軽鎖沈着症の一例

長南新太[1)]、矢野俊之[1)]、茂庭仁人[1)]、田中希尚[1)]、高橋聖子[1)]、後町結[1)]、小山雅之[1)2)]、永野伸卓[1)]、藤戸健史[1)]、神山直之[1)]、菅原浩仁[1)]、印鑰雅史[1)]、戸田悠貴[1)]、大沼義人[3)]、竹村元三[4)]、三浦哲嗣[1)]
札幌医科大学医学部　循環器・腎臓・代謝内分泌内科学講座[1)]、札幌医科大学医学部公衆衛生学講座[2)]、JR 札幌病院　循環器内科[3)]、朝日大学　内科学分野[4)]

【背景】心筋軽鎖沈着症の臨床的・病理学的特徴は明らかにされていない。【症例】症例は 40 歳代女性。X 年 6 月から労作時息切れを自覚。X 年 7 月に安静時呼吸困難感が出現し近医に救急搬送。心不全の診断で即日入院となった。心臓超音波検査では全周性左室心筋壁肥厚（最大壁厚　14 mm）、拡張機能障害および心膜液貯留が認められた。さらに尿蛋白陽性、血清 Cr 高値に加え、CT で両腎が腫大していた。血清免疫グロブリン遊離軽鎖 κ / λ 比異常高値（1341）であることからALアミロイドーシス疑いで当院に転入院。心臓MRI T1 mapping において native T1 値が高値であり、心アミロイドーシスの診断を支持する所見であった。急速に腎機能が悪化したため先行して施行した腎生検ではアミロイド沈着はなく、軽鎖沈着症の診断となった。右室心内膜心筋生検光顕像では、コンゴレッド染色陰性で、心筋間質において抗 κ 鎖抗体染色強陽性であった。電顕では、心筋細胞膜及び血管壁間質側に細顆粒状高電子密度物質がびまん性に沈着していたが、アミロイド線維は確認できなかった。以上から心筋軽鎖沈着症と診断した。骨髄生検での形質細胞増加より症候性骨髄腫の診断となった。
【結語】心筋軽鎖沈着症は、AL アミロイドーシスと類似した臨床所見を呈していた。両者の鑑別には心筋細胞膜や血管壁への軽鎖沈着を念頭においた超微形態観察が必要である。ボルテゾミブの治療効果も併せて報告する。

Y-07　リウマチ性心疾患の左心房における炎症細胞浸潤の検討

志波幹夫[1)2)]、菅野康夫[3)]、池田善彦[2)]、松本学[2)]、大郷恵子[2)]、坂田泰史[1)]、植田初江[2)]
大阪大学大学院医学系研究科　循環器内科学[1)]、国立循環器病研究センター　病理部[2)]
けいゆう病院　循環器内科[3)]

【背景】リウマチ性心疾患はリウマチ熱による弁膜炎、心筋炎が遠隔期に弁膜症、二次性心筋症の素因になるが、炎症が持続していることがある。中でも左心房炎は既に報告されているが、詳細な病態については不明である。特に左心房における樹状細胞を中心とする炎症とリモデリングの関連についてはこれまで検討はなされていない。【方法】リウマチ性心疾患を有し院内死亡の上、剖検を施行された 5 例の左心房組織に免疫組織化学染色(DC:CD209、CD11c、CD80、MφM1:CD68、M2:CD163、T リンパ球:CD3、テネイシン C)を施行し、非リウマチ性心疾患の対象群 5 例(年齢、性、左心房径、心房細動調律を一致させた群)との免疫細胞浸潤数とリモデリングの関連について検討した。【結果】リウマチ性心疾患を有する群では炎症細胞浸潤数は有意に多かった($P<0.05$)。また、テネイシン C の陽性領域面積も有意に増加していた($P<0.01$)。【結論】長期に渡るリウマチ性心疾患は長期間持続する炎症を有し樹状細胞が左心房炎に関与している可能性が示唆された。また、左心房のリモデリングにも寄与している可能性が考えられた。

Y-08　迅速な心筋生検により早期治療介入が可能となった好酸球性心筋炎の一症例

村上貴英[1)]、木谷友哉[2)]、中村猛[2)]、山野哲弘[2)]、沢田尚久[3)]、的場聖明[2)]
京都府立医科大学付属病院　卒後臨床研修センター[1)]、京都府立医科大学　循環器内科[2)]、京都第一赤十字病院　循環器内科[3)]

好酸球性心筋炎は通常の急性心筋炎と異なり、免疫調節療法の有効性が期待できるとされていることから心筋生検による速やかな診断が治療開始に重要である。本症例は 53 歳の男性、5 日前から感冒症状が出現し、近医より感冒薬を処方されていた。微熱や不快感が継続し、顔面浮腫も出現するようになったことから当院へ紹介受診となった。心不全徴候、心エコーでのびまん性心室壁肥厚、末梢血中の好酸球増多を認め、好酸球性心筋炎の可能性が強く疑われた。そのため緊急心臓カテーテル検査による心筋生検を施行した。組織所見では、心筋に大量の好酸球の浸潤を認め、好酸球性心筋炎と診断した。入院翌日よりステロイドパルスを 3 日間施行し、その後もステロイド内服投与を継続した。ステロイド投与開始後から心不全は著明に改善し、胸部不快感も消失、末梢血中の好酸球も正常範囲内まで減少した。入院 23 日目に再度心筋生検を施行し、好酸球浸潤の改善を認めた。自己免疫などを含めた原因疾患の検索では明らかな基礎疾患は指摘できなかった。ステロイド漸減、中止後も心筋炎の再発は認めず、現在も良好な経過をたどっている。本症例は、迅速な心筋生検、診断に基づいた早期のステロイド投与によって好酸球性心筋炎の重症化を防ぎえた貴重な症例と考えられた。

Y-09　免疫チェックポイント阻害剤による急性心筋炎の一例

佐藤徹[1)]、中森史朗[1)]、森脇啓至[1)]、藤本直紀[1)]、渡邉晋[2)]、西川晃平[2)]、今中恭子[3,4)]、伊藤正明[1)]、土肥薫[1)]
三重大学大学院　循環器・腎臓内科学[1)]、三重大学大学院　腎泌尿器外科学[2)]、三重大学大学院　修復再生病理学[3)]、三重大学マトリックスバイオロジー研究センター[4)]

症例は、67 歳男性。近医で高血圧症加療中。20XX 年 Y 月に肉眼的血尿を認め、CT 上、右腎腫瘍、多発リンパ節腫脹を指摘され、CT ガイド下生検の結果、淡明細胞型腎細胞癌及びそのリンパ節転移と診断された。切除不能な転移性腎細胞癌（cT1bN2M0）に対し、ニボルマブ+イピリムマブ療法を選択した。20XX 年 Y+4 月に 1 コース目を行い、20 日後に発熱、CK 上昇を認めた。無症候であったが、同時に心筋逸脱酵素上昇、12 誘導心電図で前胸部誘導での陰性 T 波の出現を認めたため、免疫チェックポント阻害剤関連心筋炎の合併が考えられた。右室中隔から得られた心筋生検では、病理組織学的にリンパ球とマクロファージの心筋組織内浸潤、心筋浮腫が認められ、一方で、心臓 MRI マルチパラメトリックマッピングではびまん性の非造影 T1、T2 値の上昇、遅延造影 MRI ではすでに下壁に心筋線維化が認められた。治療としては、mPSL 1mg/kg/day で治療開始するも、mPSL 減量時に心筋逸脱酵素の再上昇や伝導障害・心室性不整脈が出現し、mPSL パルス療法・免疫グロブリン製剤による追加治療を要した。免疫チェックポイント阻害薬による急性心筋炎の一例を経験したため、臨床経過とともに、心臓 MRI による非侵襲的画像診断、病理組織学的所見、免疫染色により明らかになった病態分子機構について、若干の文献的考察を加えて報告する。

Y-10　左右房室弁付着部の心筋分布の特徴—副伝導路症候群の心房・心室筋の連続性に関連して—

加藤祐樹[1,2)]、松山高明[1)]、Ng Ming Jui[1)]、橋本茉莉[1)]、簑原沙和[1)]、曽根浩元[1)]、瀧本雅文[3)]
昭和大学医学部　法医学講座[1)]、昭和大学医学部　第 4 学年[2)]、昭和大学医学部　臨床病理診断学講座[3)]

【背景】正常心では房室接合部において、刺激伝導系組織(房室結節—His 束)以外に心房—心室筋の連続性はなく、房室弁の線維輪で隔絶されている。しかし、時に形態学的および電気的に心房—心室に連続性が生じると WPW 症候群を代表とした副伝導路症候群として問題となる。副伝導路は発生学的機序で房室弁輪に生じるとされるが、その組織形態は不明な点が多い。今回は正常心にも副伝導路の素地となる形態学的特徴がないか検討した。【方法】対象は心疾患の既往や顕著な肥大・拡張がない剖検心 6 例(女性 3 例, 平均年齢 60.7 歳, 平均心重量 306.7g) 。ホルマリン固定後に両房室弁輪を展開して房室接合部全体を伸展させ、4 mm 毎に切出して包埋後、5 μm に薄切してマッソン・トリクローム染色を施行した。【結果】①右側房室弁輪(三尖弁付着部)では線維輪の構造が左側より不明瞭で、肉柱が弁尖基部に直接付着する部分では心室筋は心房側にせり上がり、心房筋と心室筋が近接する部分が多くみられた。②弁尖内に心房筋が伸展する像を右に 2 例、左に 1 例認め、これにより心房筋が心室筋と近接する症例もあった。③特殊心筋(specialized cells) と思われる細胞集塊を全例いずれも三尖弁輪の前側壁方向に認めた。【結語】房室弁付着部は単純な構造ではないため、副伝導路となる心筋が存在する場合はその周囲の構造によっても多様性が生じると考えられる。

一般口演

O-01　MYH7 遺伝子変異を認めた拘束型心筋症例の電顕所見

河野浩章[1)]、川村公一[2)]、石嶋光明[1)]、安倍邦子[3)]、林徳真吉[4)]、前村浩二[1)]
長崎大学大学院　循環器内科学[1)]、早稲田大学理工学術院　先進理工学研究科[2)]、長崎原爆病院　病理診断科[3)]、長崎県島原病院　病理診断科[4)]

症例は、65 歳女性。主訴は、労作時めまいと息切れ。現病歴：37 歳頃より急ぎ足で歩くと息切れが出現。55 歳と 57 歳時に近医にて心臓カテーテル検査施行。冠動脈正常で左室収縮能正常。65 歳時に坂道を上るとめまいと息切れが持続するようになり、当科受診。精査目的で入院。胸部X線写真で心胸郭比 62%、心電図上心房細動と左室肥大、心エコー検査では心室中隔厚 10 mm および左室後壁厚 10 mm、左室拡張末期径 41mm、左室駆出率 68%と正常範囲。心臓造影 MRI では、心内膜下に遅延造影を認めた。心臓カテーテル検査施行したところ、冠動脈に有意狭窄なく、左室収縮も正常であったが心室拡張障害（右房圧上昇、左室拡張末期圧上昇、右室拡張末期圧上昇、肺動脈楔入圧上昇）を認めたため、心内膜心筋生検を施行。光顕では、心筋細胞の配列の乱れと間質の線維化がみられた。収縮性心膜炎の所見もなく、拘束型心筋症と診断した。心筋生検標本の電顕では、筋フィラメントのサルコメア異常と一部融解壊死とも凝固壊死とも言い難い筋原線維の構造を保ちながら、電子密度が高い変性所見を認めた。また、遺伝子解析では、MHY7の遺伝子変異を認めた。考察：MHY7 遺伝子変異は肥大型心筋症で認められるが、拘束型心筋症でも報告されている。しかし、その詳細な機序は不明である。本症例では、心筋フィラメント構造（サルコメア構造）の異常以外に特殊な壊死所見も、拘束型心筋症の病態に関与していると思われた。

O-02　心筋生検標本に見られた巨大空胞を有する心筋細胞

竹村元三[1)2)]、尾上健児[3)]、有本貴範[4)]、渡邉徹[4)]、辻本晃子[2)]、高田ちひろ[5)]、岡田英志[5)]、中野知哉[3)]、坂口泰弘[3)]、宮﨑渚[1)2)]、渡邉崇量[2)]、金森寛充[2)]、小倉真治[5)]、斎藤能彦[3)]、藤原兌子[6)]、藤原久義[6)]、堀田康明[7)]
朝日大学　内科学分野[1)]、岐阜大学　循環器内科[2)]、奈良県立医科大学　循環器内科[3)]、山形大学　第一内科[4)]、岐阜大学　救急災害医学[5)]、兵庫県立尼崎総合医療センター[6)]、朝日大学　バイオテクノロジー研究施設[7)]

55 才女性の拡張相肥大型心筋症症例の心筋生検標本にて多数の心筋細胞に巨大な空胞が観察された。電顕下、それらの空胞はほぼ空虚でわずかに無構造な基質を有するのみであった。また限界膜に包まれていないためオートファジー空胞ではないと判断された。6 年後、全く同様の組織所見を有する他病院由来の 3 症例に立て続けに遭遇した。内訳は肥大型心筋症の 77 才男性、心内膜線維症の 28 才女性、拡張型心筋症の 33 才男性であった。そのうち心内膜線維症の症例は 2 度目の心筋生検であったが、1 回目の標本には巨大空胞はみとめられなかった。標本の固定・包埋段階を調査したところ、後の 3 例ともに標本の固定後、別施設からクール宅急便を使って搬入されたものであった。ラットの左室組織を 1 晩 4°C で電顕固定しその後 24 時間-20°C に置き解凍後、常法通り後固定・包埋し電顕観察したところ、全く同じ心筋細胞の巨大空胞が再現された。よって上記心筋生検の所見は人口産物であると推定された。生検標本は固定後であっても決して凍らさないこと、またその運搬にクール宅急便を利用しないことが推奨される。

O-03　拡張型心筋症における心筋病理と心臓造影 MRI 併用による心機能改善予測の可能性

有村忠聴[1)]、二見真紀人[1)]、坂本桂子[2)]、加藤誠也[3)]、三浦伸一郎[1)]
福岡大学病院　循環器内科[1)]、福岡大学病院　放射線科[2)]、済生会福岡総合病院　病理診断科[3)]

心筋生検は二次性心筋症の鑑別に有用であるが、原発性心筋症における非特異的所見は十分に臨床応用されていない。今回、当院で心筋生検を施行した 2016 年 6 月から 2019 年 3 月までの連続 43 例中、30 例が拡張型心筋症(DCM)と最終診断された。このうち、検体不良であった 1 例、フォローアップできなかった 3 例を除外した 26 例で解析を行った。心筋生検で採取した組織全体の面積に対する線維組織の面積比率（線維化率に充当）を、マッソントリクローム染色標本で、デジタル画像解析により算出した。線維化率と LVEF 変化率、LVDd 変化率には相関は認めなかった。次に、心臓造影 MRI 画像から得た、左室全体の面積における LGE の面積の比率を算出した（LGE 率）。そして、心筋生検と心臓造影 MRI を共に行った 19 例で検討を行った。平均観察期間は 11.4±9.5 ヵ月であった。線維化率＋LGE 率と LVEF 変化率には統計学的有意差はなかったが、相関する傾向を示し（r=-0.45、p=0.056）、線維化率＋LGE 率と LVDd 変化率には有意な相関を認めた（r=-0.54、p=0.018）。以上より、DCM において、心筋病理の線維化率と心臓造影 MRI の LGE を総合的に評価することにより、心機能改善を予測できる可能性がある。

O-04　肥大型心筋症の心室筋配列異常の立体的特徴

曽根浩元[1)5) 6)]、松山高明[1)]、高木孝士[2)]、本田一穂[3)]、高野晴子[4)]、中嶋洋行[4)]、松本学[5)]、大郷恵子[5)]、池田善彦[5)]、植田初江[5)]、鈴木洋[6)]
昭和大学医学部　法医学講座[1)]、昭和大学医学部　電子顕微鏡室[2)]、昭和大学医学部　解剖学講座顕微解剖学[3)]、国立循環器病研究センター研究所　細胞生物学部[4)]、国立循環器病研究センター　病理部[5)]、昭和大学藤が丘病院　循環器内科[6)]

【背景】肥大型心筋症（以下 HCM）は組織学的に錯綜配列と呼ばれる心筋の配列異常を示す、極めて不規則な分岐の心筋細胞が観察されるが、三次元的に正常心臓の細胞配列とどのように異なっているか明らかではない。 今回我々はイメージングを用いて心筋組織の三次元立体画像の構築を試みた。【方法】非心筋症剖検心と HCM の剖検心1例ずつを用い、HE 染色で連続切片標本を作製した。組織画像の重ね合わせにより心室筋配列の立体画像を構成した。さらにマウス心を用いて分子細胞間レベルでの構造を把握するために組織透明化技術により、透明化液 CUBIC（Clear, Unobstructed Body Imaging Cocktail）で組織を透明化した。細胞接着因子を免疫組織染色後に蛍光標識し、共焦点レーザ走査型顕微鏡で撮像し、高精細 3D 画像解析ソフトを用いて立体画像を構成した。【結果】HCM の心筋細胞は複雑な分岐を示しており、三次元的にも心筋の配列に一定の規則性がみられなかった。また、心筋細胞同士が空間的に密に接着し、心筋間質に相当する間隙が正常心筋と比べて少ないことが示され、マウス心においては透明化により心筋細胞同士をつなぐ細胞接着因子の走行を立体的に観察することができた。【結語】非心筋症と HCM の心筋配列の構造上の違いを立体的に捉えられた。組織透明化技術を組み合わせることで、鮮明な心筋の組織学的構造の立体的特徴の把握が可能となった。この画像データは今後、肥大型心筋症の病態解析の一助になる可能性がある。

O-06　Proteomic analysis of the failing human heart after left ventricular assist device support

堂本裕加子[1)]、大出晃士[2)]、永島良樹[2)3)]、木下修[4)]、阿部浩幸[5)]、牛久哲男[1)5)]、小野稔[4)]、上田泰己[2)]、深山正久[6)]

東京大学医学部附属病院病理部[1)]、東京大学大学院医学系研究科システムズ薬理学教室[2)]、サーモフィッシャーサイエンティフィック株式会社[3)]、東京大学医学部附属病院心臓外科[4)]、東京大学大学院医学系研究科人体病理学教室[5)]、地方独立行政法人総合病院国保旭中央病院遠隔病理診断センター[6)]

左心室補助人工心臓（LVAD）は、心臓移植または回復への架け橋として心不全患者に使用される。LVAD は心機能を改善するが、回復過程における心筋の蛋白質の変化は明らかになっていない。本研究では、LVAD 装着前後の心筋蛋白質の変化を明らかにすることを目的とする。末期心不全患者 52 人から摘出されたホルマリン固定パラフィン包埋心筋を使用し、トリプシン消化後、同位体標識を付加して液体クロマトグラフィー質量分析法を行った。LVAD 装着後心臓移植を受けた予後不良群 Group 1（28 人）および Group 2（14 人）について LVAD 装着時の心尖部心筋と心臓移植時の摘出心を用い、各蛋白質の変化率を得た。LVAD を離脱した予後良好群 Group 3（10 人）については Group 2 の LVAD 装着前の心筋組織と各蛋白質の相対量を比較した。Group 1 および Group 2 で再現性をもって増加した蛋白質が 16 個、減少した蛋白質が 15 個あった。Gene ontology analysis を用いてこれらの蛋白質を分類したところ、増加した蛋白質の多くが細胞外基質であり，減少した蛋白質の多くがミトコンドリア関連蛋白質であった。また、LVAD 装着時の蛋白質量を予後良好群と予後不良群とで比較したところ、予後良好群で有意に高値だった蛋白質の多くがミトコンドリア関連蛋白質であり、有意に低値だった蛋白質の多くが細胞外基質であった。

O-07　イメージング質量分析法とショットガンプロテオミクスを統合した J2N-k ハムスターの In-Depth 心筋組織プロテオームから拡張型心筋症の病態理解へ

新谷祈*[1)]、辻崇*[2)]、石田瑞希[1)]、梶田遼[3)]、韮澤崇[3)]、植田初江[4)]、升本英利[2)]、湊谷謙司[2)]、池川雅哉[1)]　*: Equal Contribution

同志社大学大学院生命医科学研究科医生命システム専攻[1)]、京都大学大学院医学研究科心臓血管外科学[2)]、ブルカージャパン株式会社[3)]、国立循環器病研究センター病理部・バイオバンクセンター[4)]

J2N-k ハムスターは、δ-サルコグリカン遺伝子欠損によりヒト拡張型心筋症（DCM）に類似した病態を自然発症する動物モデルである。我々は、これまで発症前～早期にあたる若齢期 J2N-k 心筋組織病理に着目し、5 週齢より炎症細胞浸潤、7～10 週齢に CD68 陽性多核巨細胞の出現、13 週齢前後に線維化・石灰化を観察している。本報告では、このモデルから DCM 発症の超早期バイオマーカー探索について検討するため、若齢期 J2N-k 心筋と健常コントロール J2N-n 心筋を対象に、イメージング質量分析法 (Imaging Mass Spectrometry: IMS) およびショットガンプロテオミクスを用いてプロテオームレベルでの心筋組織の病理解析を行った。試料には、新鮮凍結切片を用い、IMS 法として超高速 MALDI 型質量分析装置(Bruker Daltonik GmbH) を、ショットガンプロテオミクスに LC-TIMS-MS/MS(Bruker Daltonik GmbH)を用いた。その結果、酵素処理など同一の前処理を施行したハムスター心筋の連続切片より、それぞれ IMS とショットガンプロテオミクスのデータの取得に成功した。IMS 法の質量分析データの多変量解析により J2N-k 心筋の炎症性病巣の分布に対応するプロテオミック・プロファイルを描出することに成功した。またシングルピーク解析により特に興味深い挙動を示したペプチドに関して、ショットガン解析のデータベースと統合するなどにより親タンパク質を特定し、免疫組織染色による検証を行うことにより DCM 発症機序の解明および超早期バイオマーカー探索への発展が期待された。

O-08　ステロイド減量で心筋逸脱酵素が再上昇する新生児期発症慢性心筋炎の病理像

石垣俊[1)]、石田秀和[1)]、吉原千華[1)]、江見美杉[1)]、石井良[1)]、成田淳[1)]、小垣滋豊[2)]、大薗恵一[1)]
大阪大学大学院医学系研究科　小児科学[1)]、大阪府立急性期・総合医療センター　小児科[2)]

【はじめに】慢性心筋炎は病態や予後について未だ不明な部分が多く、諸外国を含めて統一した見解がなされていない。今回、新生児期に発症したヒトパレコウイルス 3 型(HpeV-3)による心筋炎が亜急性に経過し、一旦ステロイドと IVIG にて改善をみたものの、その後ステロイド減量にて心筋逸脱酵素が再上昇するためステロイド中止困難となっている症例を経験したため、臨床経過および心筋生検病理像を供覧して報告する。【症例】日齢 7 に発熱と呼吸障害を認め入院。心筋逸脱酵素の軽度上昇（TnI 135 pg/mL）、BNP の上昇(200 pg/mL) あり、血清 PCR で HPeV-3 陽性。10 日後に軽快退院。外来にて 2 週間程の経過で徐々に TnI(5455 pg/mL), CK の再上昇あり。無症状で心機能低下も無かったが、心筋生検にて少数のリンパ球浸潤認め、IVIG およびステロイド投与行ったところ逸脱酵素は速やかに低下した。その後、外来でステロイドを漸減していたが、0.5mg/day まで減量すると心筋逸脱酵素の再上昇（TnI: 100 pg/mL, CKMB: 11.6 ng/mL）認めた。2mg/day に増量すると速やかに改善、心機能は正常であるが、1 歳 2 カ月時に再度心筋生検施行した。【考察】HPeV-3 による急性心筋炎の報告は少ないが、回復して数年後に再発した報告がある。本症例では現在のところ心機能障害は認めていないが、ステロイドを減量すると逸脱酵素が上昇するため、今後の治療方針に苦慮している。このようなサイレントな慢性心筋炎が次第に心筋症様病態へ進展しないか注意が必要と考えている。

O-09　免疫チェックポイント阻害薬関連心筋炎の一症例

魏峻洸[1)]、甲斐誠章[2)]、山下篤[2)]、鶴田敏博[2)]、畠山金太[3)]、石川哲憲[2)]、佐藤勇一郎[4)]、浅田祐士郎[1)]
宮崎大学医学部病理学講座　構造機能病態学分野[1)]、宮崎大学医学部内科学講座　循環体液制御学分野[2)]、奈良県立医科大学　病理診断学講座[3)]、宮崎大学医学部附属病院　病理診断科[4)]

免疫チェックポイント阻害薬（immune checkpoint inhibitor: ICI）は、悪性腫瘍に対する適応が拡大されている。一方で、症例数の増加に伴い、ICI による様々な有害事象が報告されている。稀ではあるが、ICI 投与による心毒性は、重篤な経過をたどった症例が報告されている。今回我々は、ICI 関連心筋炎に対し、経時的に心筋生検を行った症例を報告する。症例は 70 歳代男性。肺癌再発に対し、Pembrolizumab が投与された。投与後 4 週目に心筋逸脱酵素上昇、右脚ブロックが出現した。冠動脈に有意狭窄病変はみられず、血清の各種ウイルス抗体価は陰性であったことから、ICI 関連心筋炎が疑われ、心筋生検が施行された。病理像は、斑状の炎症細胞集簇と心筋壊死像が散見され、CD3 陽性細胞 (CD8>CD4)、CD68 陽性組織球が主体であった。PD-L1 は心筋細胞には陰性であり、組織球に陽性と考えられた。ステロイドパルスにより、心筋逸脱酵素の低下とブロックの改善が得られた。しかし、心筋逸脱酵素の軽度高値が続いたため、投与後 10 週目に再度心筋生検が施行された。2 度目の心筋生検では、初回に類似する心筋壊死像を伴う炎症細胞集簇と、肉芽組織、線維化がみられ、活動性心筋炎と治癒過程が混在した像と考えられた。ICI 関連心筋炎は稀であり、発症機序について不明な点が多い。今後の症例の蓄積、病態の解明が期待される。

O-10　ニボルマブ治療後に発症した巨細胞性心筋炎の一例

雨宮妃[1、2、4]、Patrick Bruneval[2]、落合正彦[1]、松山高明[3]、植田初江[4]
昭和大学横浜市北部病院　循環器内科[1]、Department of Pathology, Assistance Publique-Hôpitaux de Paris, Hôpital Européen Georges Pompidou, Paris, France[2]、昭和大学医学部法医学講座[3]、国立循環器病研究センター　病理部[4]

症例は、58 歳男性（Paris, France）。2013 年に腎細胞癌に対して腎摘出術を施行歴あり（pT3N2）。2017 年、後腹膜リンパ節転移に対してスニチニブが投与されたが効果不十分のため 2017 年 12 月よりニボルマブの治療が開始された。2019 年 1 月ニボルマブ治療の 27 サイクル時に、急性心不全の発症にて入院し、血行動態破綻を認め VA-ECMO 導入となった。入院時の心臓超音波では左室収縮の低下（EF36%）、心臓 MRI での心筋浮腫、トロポニン T 上昇（5,800 mg/mL）より急性心筋炎を疑った。心筋生検を施行：リンパ球浸潤と心筋細胞の壊死、CD3/CD8/CD68 陽性、巨細胞の出現を認め、巨細胞性心筋炎の心筋所見であった。経過および検査結果より、PD-1 阻害薬による劇症型心筋炎と診断した。ニボルマブの中止、ステロイドパルス施行、引き続きのステロイド内服に移行する経過で心機能は徐々に改善し正常機能にまで軽快した。近年、PD-1 阻害薬による心筋炎の少数例の報告はあるが(報告発生頻度 0.1~1.0%)、巨細胞性心筋炎の報告は過去にはない。今後ますます使用頻度が多くなることが予想される免疫チェックポイント阻害剤に対して貴重な経験をたどった症例と考えられ、ここに報告する。

O-11　Pembrolizumab による薬剤性心筋炎に PD-1 陽性リンパ球の浸潤を認めた一例

矢加部大輔[1]、加藤誠也[2]、三好寛明[3]、芝尾昴大[1]、中村俊博[1]
国立病院機構　九州医療センター　循環器内科・臨床研究部[1]、済生会福岡総合病院　病理診断科[2]、久留米大学医学部　病理学講座[3]

【背景】抗 Programmed death(PD)-1 モノクローナル抗体である Pembrolizumab(PEM)は各種悪性腫瘍に有効とされる免疫チェックポイント阻害薬(ICI)であるが、稀に免疫関連有害事象(irAE)として心筋炎を誘発することが知られている。【症例】79 歳女性。尿管癌に対する術後化学療法として PEM 投与開始後 2 ヶ月目に労作時呼吸困難を来たし当院救急外来を受診、胸部レントゲンで心拡大および肺うっ血、心電図で低電位を認めた。採血でトロポニン I: 2056.3 pg/ml、BNP: 512.1 pg/ml と上昇、心エコーで投与前の EF70%から 14.7%と低心機能を示した。心筋生検では高度なリンパ球浸潤と心筋の変性脱落像を認め、浸潤細胞の多くは CD3+/CD8+の細胞障害性 T 細胞で、一部に PD-1 陽性細胞も認めた。PEM による薬剤性心筋炎と診断、irAE の治療としてステロイドパルスを施行したところ、一旦、心不全症状は改善したが、汎血球減少を伴う敗血症を併発し第 33 病日に死亡された。【考察】リンパ球性心筋炎に対するステロイドの適応は確立されていないが、本例では有効と考えられた。心筋に好酸球浸潤は乏しく過敏性反応は否定的であり、ICI がなんらかの機序で心筋炎発症に関与した可能性が疑われる。しかしながら、irAE の発症機序には不明な点も多く、文献的考察を含めて報告したい。

O-12　Nivolumab 治療後遠隔期に免疫チェックポイント阻害薬関連心筋炎が疑われた一例

中山貴文、溝口達也、藤田浩志、中須賀公亮、若見和明、後藤利彦、杉浦知範、瀬尾由広、大手信之
名古屋市立大学　循環器内科学

症例は 78 歳男性。X-3 年 10 月より Stage4 肺腺癌に対して Nivolumab での治療が開始された。X 年 2 月薬剤性肺炎で呼吸器内科入院、第 11 病日透析中に心室頻拍で当科へコンサルトがあったが、直後に脈無しへ移行し心肺停止となった。PCPS、IABP 留置し自己調律へ復帰、冠動脈造影では冠動脈に有意病変を認めなかった。採血では CKMB の上昇を認め、心エコー検査でびまん性壁運動低下が見られた。心筋生検ではびまん性小円単核球の高度浸潤および心筋細胞の先細り、途絶、融解像を認め、劇症型リンパ球性心筋炎と診断した。ステロイドパルスを含む CCU 集中治療を行い幸い PCPS の離脱までは成功したが、その後心室頻拍/心室細動が頻回に出現。背景疾患も考慮し PCPS 再挿入は行わず、残念ながら第 32 病日お亡くなりになった。本症例では Nivolumab と心筋炎の関与が疑われるが、初回投与から 854 日、最終投与から 59 日後の急変イベントであり、過去の報告と比べ遅発性であった。免疫チェックポイント阻害薬関連心毒性は今後も重要な分野であり、病理免疫染色結果および考察を加え報告する。

O-13　トラスツズマブにより心毒性を示したがん患者の心毒性のメカニズムを探索する

若狭稔[1)]、佐伯泰彦[1)]、藤田航[1)]、河合康幸[1)]、梶波康二[1)]
金沢医科大学　循環器内科学[1)]

【背景】乳癌患者の治療薬であるトラスツズマブの副作用には心毒性があるが、未だそのメカニズムは解明されていない。【目的】本研究では患者心筋細胞を採取し、トランスクリプトン解析により心毒性発症機序の解明を目的に心筋障害発症の因子となる RNA 発現を分析し、臨床像との相互関係を検討した。【方法】心エコー検査で EF が 10%以上低下し、かつ EF が 54%未満となった、トラスツズマブによる心毒性を示した乳がん患者（TrasTOX）4例を対象とした。対照群として心機能が維持された心筋症患者（肥大型心筋症:HCM）6 例と比較した。心筋生検により採取した心筋組織から RNA を抽出し、DNA マイクロアレイを施行した。【結果】心筋病理では、TrasTOX 群の方が HCM 群に比べ線維化が進行していた。DNA マイクロアレイを施行し、TrasTOX 群の myosin heavychain6(MYH6)、periostin(POSTN)、fibronectin1(FN1)、micro fibrillar associated protein5(MFAP5)、fibrillin1(FBN1)が HCM 群の各項目に比べ有意に発現が増加していた。【考察】OSTN、FN1、MFAP5、FBN1 は線維化に関わるタンパク質の遺伝子であり、心筋の線維化により心機能が低下するという心毒性の機序に関わっていた可能性が考えられた。

O-14　心房細動へのカテーテルアブレーション後、HFpEF を呈した肉芽腫性心筋炎の一例

山口聡、瀬川貴嗣、中本敬、塚本泰正、溝手勇、竹田泰治、大谷朋仁、彦惣俊吾、坂田泰史
大阪大学大学院医学系研究科　循環器内科学[1)]

症例は 66 歳男性。3 ヶ月前に発作性心房細動に対するカテーテルアブレーションを施行された。2 週間前から労作時呼吸困難が出現し、徐々に増悪傾向を認めたため、当科再診。血圧 170/85mmHg、心拍数 60bpm、SpO2 93%(酸素 3L/分)で起坐呼吸を認めた。胸部 Xp にて肺うっ血、胸水貯留を認め、NT-proBNP は 2820pg/ml と上昇していた。心臓超音波検査では少量の心嚢液貯留を認めるも左室駆出率は保たれており有意な弁膜症は認めず、左室駆出率の保たれた急性心不全(HFpEF)と診断した。初期治療として非侵襲的陽圧換気、血管拡張薬、静注利尿薬を行い自覚症状の改善を得た。入院時よりトロポニン I (TnI) が 0.487ng/ml と高値であり、経過中最大 3.943ng/ml まで上昇を認めたことから、TnI 上昇、心不全の原因精査のため冠動脈造影、心筋生検を施行したところ、冠動脈は有意狭窄を認めなかったが、心筋病理所見でリンパ球主体の炎症細胞の浸潤(一部に脱顆粒を伴う好酸球)を伴う肉芽腫性病変を認めた。肉芽腫性心筋炎の病理像を呈する他の心疾患が否定的であったことから、心臓限局性心サルコイドーシスと診断し、ステロイド療法を施行した。HFpEF を発症した肉芽腫性心筋炎の症例を経験したので、文献的考察とともに報告する。

O-15　診断に苦慮し経過中の病理所見から劇症型心筋炎が鑑別に挙がった VF storm の一例

甲木雅人[1)]、大谷規彰[1)]、西村遼平[1)]、松本翔[1)]、篠原啓介[1)]、橋本亨[1)]、松島将士[1)]、井手友美[1)]、肥後太基[1)]、山田裕一[2)]、小田義直[2)]、塩瀬明[3)]、筒井裕之[1)]
九州大学大学院医学研究院　循環器内科学[1)]、同　形態機能病理学[2)]、同　循環器外科学[3)]

未治療の高血圧がある 49 歳男性。喫煙中に突然心停止し救急搬送された。電気的除細動無効の心室細動(VF)のため経皮的人工心肺補助装置(VA-ECMO)を挿入し、VF は停止した。トロポニン T は高値で、心電図では胸部誘導で ST 上昇を、心エコーでは左室前壁から心尖部を中心に広範囲に壁運動低下を認めた。冠動脈狭窄はなく、冠攣縮による心筋梗塞を示唆する決定的な所見も得られなかった。心筋炎を疑い右室より心筋生検を行ったが、炎症細胞浸潤はなく線維化も認めなかった。臓器障害の進行のため第 2 病日に左室ベント併用 central-ECMO へ変更した。左室心尖部より採取した心筋病理検査では、心筋細胞肥大はあるものの変性は軽度であり、炎症細胞は認めなかった。第 9 病日に体外式左室補助装置(LVAD)へ変更後、左室前壁～心尖部は無収縮であったが循環動態は安定し第 62 病日に LVAD を離脱した。離脱時の左室生検では心筋は変性脱落し、リンパ球を中心とした著明な炎症細胞浸潤を認めた。FDG-PET では壁運動低下部位に一致して異常集積を認め、心筋炎の可能性が示唆されたが、補助循環に対する異物反応の可能性も考えられた。心筋炎における炎症細胞浸潤像は不均一なことがあり、生検時のサンプリングエラーにより偽陰性の原因になりうると考えられる。急性期の心筋生検では心筋炎の診断に至らず、診断に苦慮した一例の病理像を供覧し議論したい。

O-16　劇症型リンパ球性心筋炎における植え込み型左室補助装置を必要とする心機能の低下遷延化予測に病理組織像が有用である

大谷規彰[1)]、山田裕一[2)]、甲木雅人[1)]、池田翔太[1)]、矢田涼子[1)]、橋本徹[1)]、肥後太基[1)]、井手友美[1)]、加藤 誠也[3)]、小田義直[2)]、筒井裕之[1)]
九州大学病院　循環器内科[1)]、九州大学大学院　医学研究院　形態機能病理学[2)]、済生会福岡総合病院　病理診断科[3)]

【背景】劇症型リンパ球性心筋炎は自己限定的な疾患であり、早期に機械的循環補助が導入されれば心機能の回復が期待される。集学的治療により劇症型リンパ球性心筋炎症例の予後は改善したが、心機能回復がみられない症例が少なからず存在し、その予測因子は明らかでない。心機能回復がみられなかった剖検症例では線維化を伴った広範な心筋組織像が観察された。そこで我々は急性期の心筋生検組織像が左室機能低下の遷延化予測に有用であるかを検証した。【方法と結果】劇症型リンパ球性心筋炎の中で、体外補助循環下で心機能が回復せず、植込み型左室補助装置装着となった 6 症例（41 ± 14 歳, 女性 3）と心機能が回復し、体外補助循環を離脱できた 8 症例（37 ± 11 歳, 女性 3）を比較した。1990 年および 2004 年の International Society for Heart and Lung Transplantation (ISHLT) 心移植後の拒絶反応の組織学的判定基準を参照し、発症 5 日以内の急性期心筋生検病理組織像を炎症細胞浸潤、心筋細胞壊死、線維化の程度により格付けし、集計した。心機能回復群と非回復群で患者背景、発症様式、急性期の血行動態、心電図、心エコー、バイオマーカーの推移は有意差がなかった。単変量解析では急性期の病理組織像スコアが非回復群で回復群と比較し、有意に高かった（3.2 ± 1.3 vs 1.6 ± 1.3, $p<0.030$）。【結論】急性期の病理組織スコア化は、劇症型リンパ球性心筋炎における心機能低下の遷延化予測に有用である可能性がある。

O-17　初回心不全での精査中、心筋生検にて ATTR アミロイドーシスの診断がついた症例

泊江里奈[1)]、今村泰崇[1)]、野本美智留[1)]、菊池規子[1)]、鈴木敦[1)]、吉澤佐恵子[2)]、宇都健太[2)]、西川俊郎[3)]、萩原誠久[1)]
東京女子医科大学病院　循環器内科[1)]、病理学[2)]、病理診断科[3)]

2019 年に初回心不全を発症し当科初回入院となった。入院後心不全軽快後での冠動脈造影検査では冠動脈病変は認めなかった。心臓 MRI 施行したところ左室は広範囲に心内膜下と左房全周性、中隔は右室側にも遅延造影を認めたためアミロイドーシスが疑われた。ピロリン酸心筋 SPECT にてもびまん性のピロリン酸の集積を認め、H/L 比も高値であるためトランスサイレチン型(ATTR)アミロイドーシスが疑われた。70 歳台と高齢ではあったが、診断することで新規薬物治療開始が望めたため心筋生検を行った。その結果 ATTR アミロイドーシスの診断となり、その後の遺伝子検査にて野生型まで判明し今後タファミジスメグルミンでの治療を予定している。
アミロイドーシスは新規治療法を認めるようになってきており、生検での確定診断が今後より重要となると考えられる。今回生検にて診断を行い新規薬物治療を検討できる症例を経験したためここに報告する。

O-18　左室肥大症例における心アミロイドーシスの臨床的特徴の検討；奈良県立医科大学心筋生検レジストリーを用いた検討

中野知哉[1)2)]、尾上健児[1)]、畠山金太[3)]、石原里美[1)]、坂口泰弘[1)]、斎藤能彦[1)]
奈良県立医科大学　循環器内科学講座[1)]、大和高田市立病院　循環器内科[2)]、奈良県立医科大学　病理診断学講座[3)]

【背景】心アミロイドーシスはアミロイド線維が心臓細胞間質に沈着することにより左室肥大を呈する予後不良な疾患である。左室肥大を呈する二次性心筋症の確定診断には心内膜心筋生検の有用性が非常に高い。近年、心アミロイドーシスの多くを占めるトランスサイレチン(TTR)型心アミロイドーシスに対して新規治療薬が適応承認されたこともあり、肥大心や不全心において心アミロイドーシスを鑑別することが以前にも増して非常に重要になっている。しかし、左室肥大症例のうち心アミロイドーシスが占める割合や臨床的特徴はよく分かっていない。
【方法・結果】2007 年 1 月から 2019 年 7 月までに奈良県立医科大学で心内膜心筋生検を施行された 765 例のうち、心エコー検査で左室肥大(相対壁厚>0.42)を示した 301 例を対象とした。全症例で一般染色、一部の症例で免疫染色と電子顕微鏡検査を用いて組織診断を行った。左室肥大を呈する症例のうち、肥大型心筋症は 40.9%、心アミロイドーシスは 9.6%(TTR 型: 6.3%, AL 型: 2.7%)、拡張型心筋症は 12.3%であった。心アミロイドーシスは肥大型心筋症に比較して高齢、心エコー検査では左室駆出率低下と左室拡張能障害が強く認められた。【考察】心アミロイドーシスは左室肥大を呈する症例の 9.6%で認められ、過去の報告よりも多く存在していた。確定診断のために非侵襲的な検査を行うとともに心内膜心筋生検を施行することも重要である。

O-19　難治性心嚢液/胸水を伴う心不全入院を反復し、滲出性収縮性心膜炎と MGUS に伴う L 鎖沈着病の合併が疑われた一例

高橋啓悟、能見英智、山本勇輝、土屋ひろみ、長谷川智也、柳澤聖、荻原真之、南野安正、橘賢廣、木村光、矢崎善一
JA 長野厚生連　佐久総合病院/佐久医療センター　循環器内科

症例は 63 歳男性。数ヶ月前より増悪する労作時呼吸困難を自覚し、近医 CT で心嚢液、胸水貯留が指摘され、X-2 年 12 月当科紹介。奇脈を認め、心臓超音波検査では左室収縮は良好で中等度の左室肥大と心嚢液貯留を認めた。心嚢穿刺施行し滲出性心嚢液があったが癌性/結核性は否定的であり経過観察とした。X-1 年 3 月心嚢液/胸水再貯留に伴う呼吸困難で再入院。利尿薬で改善し一旦退院したが強い拡張障害に伴う心不全は遷延。X-1 年 10 月心嚢開窓術と心膜生検を施行。心膜生検で線維組織増生とリンパ球浸潤あり。心嚢液除去後の血行動態は収縮性/拘束性の鑑別が困難であったが、心膜肥厚を認め滲出性収縮性心膜炎と診断。また血清 M 蛋白が陽性(IgA-λ 型)であり MGUS と診断。右室心筋生検は Congo Red 染色陰性。X 年 12 月心膜剥離術施行。壁側心膜肥厚を認め十分に剥離し除去。しかし術後も強心薬、多量の利尿薬投与下に大量の漏出性胸水貯留あり。腹壁脂肪組織、消化管、心筋いずれもアミロイド沈着は認めないが、免疫染色では間質への軽鎖沈着が否定できない所見あり。軽鎖沈着病に伴う心筋症に対し化学療法を行い、左室肥大/拡張障害が改善する症例報告が複数ありレナリドマイド＋デキサメタゾンの投与を開始したが X 年 3 月病棟で死亡。軽鎖沈着病は複数臓器に免疫グロブリン軽鎖の直接沈着を生じるが心筋への沈着は比較的稀である。本症例につき剖検結果を踏まえ検討を行う。

O-20　質量顕微鏡法を用いたファブリー病患者マススペクトルパターンの検討

尾上健児[1)]、中野知哉[1)]、畠山金太[2)]、竹村元三[3)]、坂口泰弘[1)]、斎藤能彦[1)]
[1)]奈良県立医科大学　循環器内科学講座、[2)]奈良県立医科大学　病理診断学講座、[3)]朝日大学歯学部総合医科学講座　内科学分野

【背景】質量顕微鏡法は、既存の質量分析法を応用し顕微鏡レベルの解像度で位置情報を失うことなく組織上の分子分布および量を、分子種に応じイメージングすることができる解析手法である。我々はこれまでに心ファブリー病患者検体を解析し、4種類の構成脂肪酸成分の異なるグロボトリアオシルセラミド(Gb3)が心筋組織に蓄積することを明らかにしている。【目的】ファブリー病患者における心筋蓄積 Gb3 分子種が発症形式・家系・遺伝子変異の違いにより異なるか否かを明らかにするため本解析を行なった。【方法】古典型ファブリー病、同一遺伝子変異他家系、同一遺伝子変異の息子-母(ヘミ-ヘテロ接合体)、異なる遺伝子変異の心ファブリー病、それぞれの心筋組織において質量顕微鏡解析を行い、マススペクトルパターンや Gb3 の分布を検討した。【結果・考察】ファブリー病患者のマススペクトルは、家系や性別・年齢が異なっても、遺伝子変異の部位が異なっても、同一のパターンを呈した。また古典型ファブリー病患者で Gb3 量が多く認められ、心ファブリー病親子解析ではヘミ接合体患者でヘテロ接合体患者より多くの Gb3 蓄積が認められた。このマススペクトルパターンはファブリー病モデルマウスでは異なっており、心筋組織で主に産生・利用される Gb3 が種により生理的に異なることが示唆された。

ポスター

P-01　可視化した心筋生検鉗子で心筋生検を施行し診断しえた心サルコイドーシスの一例

木村朋生[1)]、中村一文[1)]、網岡尚史[1)]、都地友紘[2)]、田中健大[2)]、大郷恵子[3)]、渡邉敦之[1)]、森田宏[1)]、伊藤浩[1)]
岡山大学　循環器内科[1)]、岡山大学病院　病理部[2)]、国立循環器病研究センター　病理部[3)]

症例は 68 歳の男性。夜間の発汗を主訴に近医を受診。心電図上完全房室ブロック、心エコー検査上左心機能低下と心室中隔基部の菲薄化、67Ga シンチグラフィーでは心臓への集積を認めたため、心サルコイドーシス疑いにて精査加療目的で当院へ転院となった。FDG-PET では左室中隔から下壁にかけて集積像を認め、心臓 MRI でも同部位を中心に遅延造影像を認めた。他臓器にはサルコイドーシスを疑う所見は認めなかった。診断確定のため心筋生検を施行した際、CARTO system を用いて右室内の voltage mapping を行なった。右室基部寄りの中隔を中心に低電位領域を認め、生検鉗子の基部に電極を接続し、鉗子を CARTO system 上に可視化した上で同部位から心筋生検を施行した。採取した心筋組織には多核巨細胞と類上皮細胞を伴う非乾酪性肉芽腫を認め、心サルコイドーシスと診断した。心サルコイドーシスでの心筋生検では陽性率が低いとされているが、心内電位を用いた電気解剖学的マッピングを用いることにより心筋生検の精度が向上することが報告されている。今回我々は、電気解剖学的マッピングおよび生検鉗子を可視化する方法を用いて行なった心筋生検により診断しえた心サルコイドーシスの症例を経験したので若干の文献的考察を加えて報告する。

P-02 病理組織学的検索にて急性心筋梗塞が判明した1剖検例 ～市中病院での病理解剖の方法について～

西尾学[1)]、山本啓太[1)]、西澤信也[1)]、古川啓三[1)]、小形岳寛[2)]、中尾龍太[2)]、田中秀央[2)]
石鎚会田辺中央病院　循環器内科[1)]、京都府立医科大学大学院医学研究科　細胞分子機能病理学[2)]

症例は 81 歳女性。関節リウマチと全身の動脈硬化性疾患で治療中、低左心機能を伴う心不全、炎症反応上昇にて入院。利尿剤にて除水しステロイド治療にて一旦は軽快したものの、死亡前日に発熱と炎症反応再上昇を認め急死した。病理解剖の承諾を得て病理解剖施行し、肉眼解剖にて陳旧性心筋梗塞の所見と虚血性の壊死性空腸炎の所見を認めた。病理組織学的検索にて心臓は陳旧性前壁中隔・後側壁梗塞の存在とともに、後側壁の一部に急性期所見を認め、死亡前日頃に発症した心筋梗塞として矛盾しなかった。従って本例は関節リウマチの加療中に心筋梗塞を数回発症し心機能低下し、さらに虚血または微小塞栓による空腸の腸管壊死を発症し死亡したと考えられた。正確な病態の把握のために病理学的検索は極めて重要であるが、病理医が常駐しない市中病院では病理解剖の説明と同意・承諾とその施行には工夫が必要である。臨床医の立場から当院で行っている病理解剖への取り組みと説明と同意・承諾の方法について若干の考察をふまえ報告する。

P-03　肺扁平上皮癌を合併した心臓glomus腫瘍症例の検討

豊嶋更紗[1)2)]、坂本央[2)]、遠藤哲史[3)]、蓑島暁帆[2)]、田邊康子[2)]、竹内利治[2)]、赤坂和美[2)]、佐藤伸之[2)]、川村祐一郎[2)]、武井英博[4)]、北田正博[5)]、紙谷寛之[6)]、大崎能伸[3)]、長谷部直幸[2)]
名寄市立総合病院　循環器内科[1)]、旭川医科大学病院　循環器内科[2)]、旭川医科大学病院　呼吸器内科[3)]、旭川医科大学病院　病理部[4)]、旭川医科大学病院　呼吸器外科[5)]、旭川医科大学病院　心臓外科[6)]

症例は 60 歳台女性。労作時の息切れを主訴に受診し、胸部X線にて心拡大を認めて心精査を施行。心エコーでは左室収縮能は保たれていたが、全周性の心嚢液貯留と心房中隔に直径 17mm 大で表面平滑の腫瘤を認め、腫瘤内に血流が確認された。心臓 MRI では腫瘤は T1 強調像にて低信号、T2 強調像にて等信号、脂肪抑制をかけた T2 強調像(STIR)にて高信号を呈し、強いガドリニウム造影効果を認めた。冠動脈造影では左右冠動脈から心房中隔腫瘤への栄養動脈が存在していた。FDG-PET では心房中隔腫瘤には集積を認めなかったが、左肺 S1+S2 の不整形結節への異常集積を認めたため原発性肺癌の合併が疑われた。左肺腫瘍については経気管支肺生検にて肺扁平上皮癌と診断。心臓腫瘍および肺腫瘍に対して、二期的に外科的手術（心房中隔腫瘍切除＋パッチ形成術、胸腔鏡下左上葉切除術）を施行した。心臓腫瘍は均一な類円形の核と淡明な細胞質を持つ腫瘍細胞で、免疫組織学的に SMA 陽性で、CD31 および synaptophysin 陰性であり、glomus 腫瘍と診断された。手術後 4 年の経過にて、心臓、肺腫瘍ともに再発なく、心不全悪化なく経過している。心臓原発の glomus 腫瘍は非常に稀であるが、肺扁平上皮癌を合併した報告はこれまでになく、文献的考察を加えて報告する。

P-04　Culture negative IE の診断において、病理所見と PCR 法・シークエンス解析の併用が有用であった 2 例

石井奈津子[1)2)]、松坂俊[3)]、湯田聡[2)]、植田初江[4)]
国立循環器病研究センター　心臓血管内科[1)]、手稲渓人会病院　心臓血管センター　循環器内科[2)]、手稲渓人会病院　総合内科・感染症内科[3)]、国立循環器病研究センター　病理部[4)]

感染性心内膜炎（IE）の診断は病理組織像重要だが、グラム染色でも菌体が同定出来ないことが多い。PCR 法・シークエンス解析を併用することで確定診断できた 2 例を報告する。1 例目は 60 代男性。呼吸困難を主訴に搬送され、来院時経胸壁心エコー図検査では前壁の壁運動は低下（左室駆出率 32%）し、大動脈弁に可動性のある 11x12mm 大の疣贅を認めた。心不全治療と同時に IE を疑い抗菌薬加療継続するも大動脈弁の破壊は進行し、塞栓性脳梗塞を合併した。血液培養精査でも起因菌の同定は困難であった。手術適応外と判断され、内科的加療中に多発塞栓により死亡。剖検では大動脈弁尖部穿孔と弁輪部膿瘍を認め、同部位の PCR 法とシークエンス解析により *Streptococcus tigurinus* が同定された。病理組織所見は好中球浸潤を認め、IE の所見であった。2 例目は 70 代男性。ANCA 陽性、急速進行性糸球体腎炎症候群のため紹介。経胸壁心エコー図検査で僧帽弁に可動性構造物を認め、頭部 MRI では無症候性脳梗塞が指摘されたが繰り返す血液培養は陰性。IE を疑い、僧帽弁置換術を施行。摘出僧帽弁病理所見では好中球浸潤が高度で、PCR 法とシークエンス解析により *Bartonella quintana* が同定された。血液培養陰性の IE は、抗菌薬加療の方針を決定できずに難渋する場合がある。この 2 例のように診断と治療方針決定において、病理組織と PCR 法・シークエンス解析の併用が有用であったため報告する。

P-05　光学顕微鏡像で診断に至らず電子顕微鏡像で心アミロイドーシスが疑われた 1 例

大木卓巳、石井俊輔、鍋田健、前村健治、矢崎麻由、藤田鉄平、池田祐毅、成毛崇、阿古潤哉
北里大学 医学部 循環器内科学

症例は 76 歳女性。60 歳頃に高血圧、70 歳時に 2 型糖尿病を指摘され、薬物加療が継続された。以降、徐々に増悪する息切れに対し、76 歳時に心臓カテーテル検査を含めた精査が行われたが、高血圧、糖尿病を基礎疾患とした拡張不全心として経過観察された。しかし、短期間に心不全増悪を繰り返したため、二次性心筋症鑑別目的に心内膜心筋生検が施行された。光顕像では間質の異常沈着物は認められなかったが、空胞変性所見を認めたため、電顕観察を追加した。電顕像では、二次性心筋症を示唆するミトコンドリア、グリコーゲン等の明らかな異常は認められなかったが、光顕像では認められなかった、アミロイド様の細線維構造が、細胞間質に散在性に認められ、心アミロイドーシスの診断に至った。近年、アミロイドーシスは、病型分類の後の原因治療が可能となったが、疾患進行抑制が治療の主眼であるため、早期診断、早期治療が求められる。本症例は、当初、背景疾患から説明しうる拡張不全心と診断し、左室壁肥厚も乏しく（IVS/PW 10/10 mm）、アミロイドーシスを想定した組織評価がなされなかった。さらに、通常施行していない電顕像のみでアミロイ線維の存在が確認された。拡張不全心においては、常に二次性心筋症の存在を意識して、原因追究を行っていく必要がある。

P-06　起立性低血圧の原因精査で診断された AL アミロイドーシスの一例

成瀬元気[1)]、金森寛充[1)]、田中俊樹[1)]、山田好久[1)]、竹村元三[2)]、大倉宏之[1)]
岐阜大学医学部附属病院 第二内科[1)]、朝日大学歯学部 総合医科学講座内科学分野[2)]

【症例】46 歳男性【現病歴】X 年 5 月頃から立ちくらみが出現。立位での血圧低下をみとめたため同年 7 月 3 日に当院紹介受診となった。診察上両下肢末梢有意の疼痛やしびれ感、触覚や温痛覚の低下を認め、発汗障害も伴っていた。12 誘導心電図上低電位を認め、心エコー図では全周性の心筋肥大を認めた。採血上腎機能低下および、免疫グロブリン遊離 L 鎖 λ 型の増加を認め、尿中 Bence Jones Protein も陽性であった。免疫電気泳動では明らかな M 蛋白は認められなかった。AL アミロイドーシスを疑い心筋生検を施行、Congo-red 染色でアミロイド沈着を認め、偏光顕微鏡で緑色偏光を確認、心アミロイドーシスと診断した。また同年 8 月より VD（ボルテゾミブ、デキサメタゾン）療法を 4 コース施行ののち、12 月に自己末梢血幹細胞移植を実施した。【考察】心アミロイドーシスは心不全発症後の予後が平均 6 カ月と報告されており、心不全症状を来す前に診断し治療を行うことが求められる。AL アミロイドーシスは診断時に神経学的所見として起立性低血圧が 17%、末梢神経障害が 11%といった報告もあり、起立性低血圧を初発症状とする症例も少なくないものと推測される。起立性低血圧の精査を行う際にはアミロイドーシスも念頭に置き、12 誘導心電図や心エコー図等の評価を行っていくことが重要と考えられる。

P-07　重症大動脈弁狭窄症に対する TAVI 後に心不全が進行し、心筋生検にてトランスサイレチン型心アミロイドーシスと診断された高齢男性

北野一樹、牧山武、齋藤成達、夜久英憲、加藤貴雄、木村剛
京都大学医学部附属病院　循環器内科

症例は、83 歳男性。既往として 79 歳時に腰部脊柱管狭窄症の手術歴がある。80 歳時に心房細動、心機能低下（EF 34%）、左室肥大（LVDd/Ds 17.1/16.4 mm）、大動脈弁狭窄症（peak AoV 3.09m/s）を認めた。大動脈弁狭窄症に関しては、ドブタミン 20γ 負荷にて peak AoV >4 m/s となり、TAVI の適応が検討された。その後、83 歳時に、心不全増悪があり、TAVI 施行となった。しかし、3 か月後に心不全増悪にて再入院となり、心アミロイドーシスの合併を疑い精査を行った。心臓 MRI 検査にて native T1 値延長を認め、99mTc-PYP シンチ陽性、右室心筋生検にて、DFS 染色陽性、トランスサイレチン免疫染色陽性であり、トランスサイレチン型心アミロイドーシスの診断となった。現在、指定難病申請を進めており、タファミジスの適応を検討中である。最近、TAVI 施行例の 16%にトランスサイレチン型心アミロイドーシスを認めたとの報告もあり、高齢の大動脈弁狭窄症を有する心肥大症例においても心アミロイドーシスの合併に留意する必要があると考えられ報告する。

P-08　心筋生検で偶発的にまばらなアミロイド沈着がみつかった高齢者2症例

柏村健[1)2)]、井神康宏[2)]、大久保健志[2)]、加瀬真弓[2)]、鈴木尚真[2)]、石塚光夫[2)]、久保田直樹[2)]、高野俊樹[2)]、木村新平[1)2)]、保屋野真[2)]、柳川貴央[2)]、尾崎和幸[2)]、南野徹[2)]
新潟大学大学院　先進心肺血管治療学講座[1)]、新潟大学医歯学総合病院　循環器内科[2)]

【背景】剖検の報告では、高齢者の心臓にアミロイド沈着がみつかる頻度が高いとされるが、高齢者では心筋生検が行われる機会が少なく、臨床的意義は明らかでない中、2 症例を経験した。【症例 1】82 歳男性。うっ血性心不全のために入院し、軽度の遠心性左室肥大を伴う左室駆出率低下が治療抵抗性で、心筋生検を行ったところ、好酸球が僅かに見られたがアミロイド沈着はみられなかった。ステロイド治療を行ったところ、左室駆出率が改善し、肺動脈楔入圧 2mmHg　左房圧 1mmHg ながら再度の心筋生検で、3 検体のうち 1 検体のみに、トランスサイレチン型のアミロイド沈着が認められた。初回、再検とも、電子顕微鏡のために採取した切片ではアミロイドの沈着は指摘できなかった。【症例 2】81 歳女性。大動脈炎症候群でステロイド治療中であったが、心室中隔基部で左室収縮能が低下し、FDG-PET で同部に集積が認められたため、心筋生検を行った。このとき肺動脈楔入圧 10mmHg　左房圧 4mmHg で、血管周囲の一か所にアミロイドの沈着を認め、同時に採取した切片は電子顕微鏡でもアミロイドが見られた。免疫染色のために再度切り出すと同部は失われ免疫染色はできず型判定はできなかった。【まとめ】典型的な心アミロイドーシスでは、心筋にアミロイドがびまん性に沈着して拘束型血行動態を示すが、今回 80 歳代の男女で、拘束型血行動態を示さない、まばらなアミロイド沈着が心筋生検で示され、病態との関連は不明であった。

P-09　新しい紫外線硬化式インクジェット3D プリンターによる超軟質精密心臓レプリカの作成

白石 公[1)2)]、黒嵜健一[2)]、稲井 慶[3)]、杉山 央[3)]、山岸正明[4)]、帆足孝也[5)]、市川 肇[5)]
国立循環器病研究センター 教育推進部[1)]、同 小児循環器内科[2)]、東京女子医科大学 循環器小児科[3)]、京都府立医科大学 小児心臓血管外科[4)]、国立循環器病研究センター 小児心臓外科[5)]

我々はこれまでに、精密 3D プリンティング技術である光造型法と新しい真空注型法を応用して、小児先天性心疾患の MSCT 3 次元画像データから、個々の患者の心臓構造を忠実に再現したウレタン製の超軟質精密心臓レプリカの開発を行ってきた。しかし、この方法では、約 1 週間の時間と高額な製作費用がかかるため、迅速化と低価格化が求められていた。この問題を解決することを目的に、産学協同で新しい紫外線硬化式インクジェット式 3D プリンターの開発を行なった。新しい 3D プリンターは、成人の心臓大血管のレプリカ作成が可能なサイズ（200x500mm）とした。レプリカ作成の同意が得られた先天性心疾患患者の DICOM 画像データを、STL フォアマットに変換したのち、医師の監修下に画像処理し、紫外線硬化式インクジェット式 3D プリンターを用いてレプリカを作成した。2 日間でプリンティングが可能で、コストも 1/2 に抑えられた。開発した樹脂は親水性のために水中で保管する必要があるが、ウレタン製の心臓レプリカと同様の再現性が得られ、詳細な外科的、病理形態学観察が可能であった。同方法により過去の剖検心臓のレプリカも作成し、今後は希少剖検心のデジタルおよびレプリカによるアーカイブ化の可能性を試みる予定である。（共同開発企業：（株）クロスエフェクト 、SCREEN ホールディングス、共栄社化学（株））

P-10　両心室に線維化と石灰化を認め心筋緻密化障害が疑われた胎児の一例

廣野恵一[1)]、小澤綾佳[1)]、米田徳子[2)]、米田哲[2)]、斎藤滋[2)]、中嶋隆彦[3)]、井村穣二[3)]、市田蕗子[4)]
富山大学小児科[1)]、同 産婦人科[2)]、同 病理診断学[3)]、国際医療福祉大学小児科[4)]

心筋緻密化障害は、新生児～乳児期の発症が典型的であり、重症例では心臓移植となる予後不良の心筋症である。近年、胎児心エコーの進歩により胎児期発症例も散見されるようになってきた。今回、我々は、広範囲な心筋の石灰化を伴い、胎児水腫に到った胎児症例を経験した。【症例】在胎 18 週 5 日に胎児水腫を指摘された。心エコー上両心室壁の輝度は上昇し、石灰化を疑わせる所見であった。また両心房は拡大し、心室の動きはきわめて不良であった。心筋症による胎児水腫と考えられ、在胎 21 週 5 日に中期中絶となった。【剖検所見】明らかな外表奇形を認めず、全身浮腫、胸水、腹水貯留を認めた。右室低形成、上行大動脈の低形成を認めた。組織所見:心筋の非緻密化層が緻密化層の 50 %以上存在し、深い間隙を有していた。線維化と石灰化は両心室の心内膜から心外膜までびまん性に認めた。【結語】病理学的に両心室に広範囲な線維化と石灰化および左室心筋の非緻密化層を広範に認めた胎児心不全例を経験した。胎児心エコー所見からは拡張障害を伴う慢性心不全の病態であった。心内膜下に限局しない心筋線維化および石灰化は、胎児心筋緻密化障害では報告がなく、今後の症例の蓄積が重要と思われた。

P-11　骨肉腫治療後半年以内に発症したアントラサイクリン心筋症の 14 歳男児例

森下祐馬、梶山葉、家原知子、細井創
京都府立医科大学附属病院　小児科

化学療法の発達により小児がん患者においても Chemotherapy related cardiac dysfunction(CTRCD)は重要な課題である。骨肉腫治療後半年以内にアントラサイクリン心筋症を発症した 14 歳男児について報告する。患児は、13 歳時に骨肉腫に対し化学療法(アドリアマイシン累積投与量 474mg/㎡)と左膝関節人工関節置換術を行い、寛解を得て 14 歳で退院した。入院中の心機能は問題なかった。退院後 2 ヶ月頃より呼吸苦が出現、退院後 3 ヶ月時に嘔吐と下痢のため入院となった。輸液管理後に心不全症状がさらに顕在化、各種検査及び臨床経過からアントラサイクリン心筋症と診断した。当初カテコラミンサポートを必要としたが、ACE 阻害薬とカルベジロールを主体とする慢性心不全治療に移行し、3 ヶ月後に外来管理とした。退院後も BNP 700～1000pg/mL と高値であったが、何とか通学していた。心筋症発症約1年 3 ヶ月後に肺炎に罹患、以降血圧 80mmHg 台と低値で経過した。その 1 ヶ月後に意識障害と呼吸苦が出現、救急搬送されるも蘇生に反応せず、永眠。病理解剖では、両心室壁の拡張と菲薄化があり、光顕で間質及び血管周囲の繊維化、間質の強い浮腫などを認め、薬剤性心筋症の所見として矛盾はなかった。アントラサイクリン心筋症では、フリーラジカルやⅡ型トポイソメラーゼ β を介した心毒性が報告されている。発症頻度は累積投与量依存で、発症後死亡率は 2 年で 60%と、急激な経過で致死的である。当科でも小児がん患者の長期フォローアップ体制の構築を進めている。

P-12　当院における小児心筋炎治療の現状と心筋生検の位置づけ

安田和志[1)]、山田佑也[1)]、鈴木孝典[1)]、伊藤諒一[1)]、森本美仁[1)]、郷清貴[1)]、鬼頭真知子[1)]、河井悟[1)]、今中恭子[2)]、竹村元三[3)]
あいち小児保健医療総合センター　循環器科[1)], 三重大学大学院医学系研究科　修復再生病理学[2)]、朝日大学歯学部総合医科学講座　内科学分野[3)]

【背景・目的】心筋炎治療にあたり、病理組織診断や病因ウイルス検索は治療法選択において重要である。また、拡張型心筋症との臨床診断例に慢性心筋炎が含まれている可能性があり、正確な診断には心筋生検が必須である。しかし小児心筋疾患診療において、心筋生検が広く普及しているとはいえない。当院における心筋生検の位置づけについて検証した。【対象・方法】生検で病理診断された心筋炎 12 例を対象とし、以下の項目について後方視的に検討した。【結果】男児 4 例、女児 8 例。発症時年齢:5.03 歳(中央値、7 ヵ月～12 歳)。発症時臨床病型分類:急性心筋炎 1 例(遷延性慢性心筋炎に移行)、劇症型心筋炎 9 例(うち 2 例は遷延性慢性心筋炎に移行)、不顕性慢性心筋炎 2 例(うち 1 例は劇症様急性増悪)。病理組織分類:リンパ球性 11 例, 好酸球性 1 例。心筋からのウイルス検出:パルボウイルス B19、サイトメガロウイルス、エンテロウイルス D68 各 1 例。治療:ECMO10 例(劇症型心筋炎 9 例、慢性心筋炎急性増悪 1 例)、経皮的左房減圧術 6 例、外科的左室ベント挿入 4 例、IVIG12 例、ステロイド投与 4 例(急性期 3 例、慢性期 1 例)。予後:軽快 7 例、拡張型心筋症に移行 2 例、左室瘤残存 1 例、死亡 2 例。【まとめ】12 例のうち 5 例を慢性心筋炎(不顕性 2 例、遷延性 3 例)が占め、6 例は心筋生検が治療方針決定に寄与した。小児心筋炎治療においても心筋生検が果たす役割は小さくない。

P-13　重症熱性血小板減少症候群によるリンパ球性心筋炎を呈した１例

二見真紀人 [1)]、有村忠聴 [1)]、奥津翔太 [2)]、鍋島茂樹 [2)]、上田容子 [3)]、矢野雅也 [3)]、加藤誠也 [4)]、三浦伸一郎 [1)]

福岡大学医学部　心臓血管内科学 [1)]、福岡大学医学部　総合診療部 [2)]、福岡大学病院　救命救急センター[3)]、済生会福岡総合病院　病理診断科 [2)]

症例は 67 歳男性。1 週間前から発熱、倦怠感が出現したため近医を受診した。血液検査で 2 系統の血球減少(WBC,PLT)、肝酵素上昇を認め精査目的に当院に入院となった。第 3 病日に血圧低下、心エコー図検査で左室径拡大(LVDd/s:57/53mm)、びまん性に壁運動低下(LVEF:15%)を認め心原性ショックと判断し強心薬を開始した。また血液検査で重症熱性血小板減少症候群(SFTS)ウイルス陽性であり、SFTS ウイルスによる心筋炎が疑われた。全身管理を行うも第 8 病日に誤嚥性肺炎を契機に呼吸循環動態は悪化。気管挿管、強心薬を増量し全身管理を継続した。継時的に左室収縮能は改善し、第 15 病日に抜管、第 16 病日に強心薬から離脱した。全身状態は改善傾向であり、第 22 病日に左室収縮能低下の精査目的に心筋生検を施行した。HE 染色で近接効果はなかったが、免疫染色で CD3、CD68 陽性細胞が認められた。心筋炎を示唆する心電図異常や心筋浮腫の所見はなかったが、継時的にびまん性壁運動低下は改善し冠動脈疾患がないことより総合的に心筋炎と判断した。SFTS による致死率は 10-30%とされ、特に心機能低下例では致死率は高い。SFTS による心筋炎例は稀であり、かつ心筋生検で心筋炎を観察した報告はないため今回症例提示する。

P-14　全身性エリテマトーデスに合併した劇症型心筋炎が疑われた１例

矢田涼子、大谷規彰、甲木雅人、庄島耀子、今給黎智美、古澤峻、豊原貴之、池田翔大、筒井好知、篠原啓介、坂本隆史、橋本亨、松島将士、林谷俊児、井手友美、肥後太基、筒井裕之

九州大学病院　循環器内科

急性心筋炎は全身性エリテマトーデス（SLE）において稀だが致死的合併症である。心筋生検が急性心筋炎の診断には必須だが、SLE に特異的な病理組織像はなく、診断はおもに臨床的に判断される。我々は活動性の高い未診断の SLE に合併した劇症型心筋炎の症例を経験した。症例は脱毛がみられる 42 歳女性で、先行する感冒症状の後、呼吸困難を主訴に入院となった。心電図は全誘導で低電位であり、びまん性の壁運動低下（左室駆出率 30%）を認めた。ドブタミン 5γ 投与で心係数 1.5L/min/m2 であり、大動脈バルーンポンピング（IABP）を挿入した。末梢血ではリンパ球減少、低補体血症、抗核抗体陽性、抗 RNP 抗体陽性であり、活動性の高い SLE と考えられた。心筋生検では心筋細胞の変性・壊死像とそれに近接する炎症細胞の浸潤像がみられた。心筋細胞における C4d の沈着はみられなかった。心筋炎の病態にどの程度 SLE が関与しているのか不明であったが、SLE の活動性は高く、ステロイドパルス療法を行った。過去の症例報告でみられるような劇的な血行動態の改善や病理組織像の改善所見は認めなかったが、その後徐々に血行動態は改善し、IABP を離脱、退院した。

P-15　モガリズマブが発症に関与したと考えられた巨細胞性劇症型心筋炎の1例

岡村昭彦[1)]、小倉萌[1)]、中野知哉[1,2)]、石原里美[1)]、中川仁[1)]、上田友哉[1)]、尾上健児[1)]、添田恒有[1)]、渡邊真言[1)]、川上利香[1)]、畠山金太[3)]、坂口泰弘[1)]、斎藤能彦[1)]1
奈良県立医科大学　循環器内科[1)]、奈良県高田市立病院　循環器内科[2)]、奈良県立医科大学　病理診断学[3)]

症例は 71 歳　男性。67 歳時に慢性型成人 T 細胞白血病(ATL)と診断され、経過をみられていた。70 歳時に急性型 ATL への移行が疑われ、THP-COP による寛解導入療法が開始されたが、寛解はえられなかった。モガリズマブ(分子標的薬)と免疫抑制療法が開始され、71 歳時に同種臍帯血移植が施行されたが生着不全であり、その後モガリズマブが再開され、計 8 回投与された。X-5 日から全身倦怠感・下腿浮腫を認め、X 日朝には軽労作での呼吸困難が出現したため、当院を受診した。血圧　80/63mmHg、胸部レントゲンでは著名なうっ血、心エコー検査では　EF 20%を認め、 心原性ショックが疑われて当科に紹介となった。カテコラミン投与下でも血圧上昇せず、徐々に意識レベル低下し、PEA となったため、気管挿管、PCPS 挿入され、緊急カテーテル検査が施行された。冠動脈に有意狭窄は認めず、左室後壁から心筋生検が施行された。生検結果では心筋細胞は広範囲に壊死しており、好酸球と巨細胞の浸潤を認め巨細胞性の劇症型心筋炎と考えられた。ATL に対して投与されていた分子標的薬(モガリズマブ)が巨細胞性心筋炎発生に寄与している可能性が疑われた 1 例を経験したため、文献的考察を添えてここに報告する。

P-16　毛細血管炎による心筋傷害が病態の主座と考えられたインフルエンザ A 感染後の劇症型心筋炎の一例

池田翔大[1)]、大谷規彰[1)]、原田都咲[1)]、古澤峻[1)]、筒井好知[1)]、矢加部大輔[2)]、橋本亨[1)]、肥後太基[1)]、加藤誠也[3)]、筒井裕之[1)]
九州大学病院　循環器内科[1)]、国立病院機構九州医療センター　循環器内科[2)]、済生会福岡総合病院　病理診断科[1)]

52 歳女性。インフルエンザ A に罹患後 7 日目に全身倦怠感を呈した。心電図で広範な ST 上昇、血液検査でトロポニン I の上昇（1594 pg / ml）、心エコーで心嚢液貯留を伴う左室収縮能低下を認め、急性心筋炎と診断した。右心カテーテルでは心係数 1.57 L / min / m2 であった。右室中隔心内膜下心筋生検を施行した。低血圧が持続し、ドブタミン投与開始後も左心室収縮機能がさらに低下したため、IABP および経皮的心肺補助装置（ECMO）による治療を開始した。生検標本では、劇症心筋炎に多く見られる心筋細胞の変性・壊死像とそれに近接する著明なリンパ球の浸潤像を呈していなかった。しかし、毛細血管炎を示唆する拡張した内腔と膨化した毛細血管の内皮細胞を認め、毛細血管管周囲組織への浸潤、および出血像が観察された。これらの所見は、内皮障害から毛細血管炎を生じ、心筋へ炎症や出血を伴う組織障害が波及していることが示唆された。肉芽腫や好酸球は観察されなかった。MRI では T2 強調像で、左室心筋の斑状の信号増加を認め、左室の下外側壁の心外膜側に Gd の遅延増強を認め、心筋炎に合致する所見であった。ECMO の導入から 5 日後、左室駆出率は 67%に改善し、機械的循環補助は終了とした。本症例は、心筋実質炎が比較的軽度であっても、毛細血管の炎症がインフルエンザ心筋炎の潜在的なメカニズムであることを示している可能性があると考えられた。

P-17　心筋炎患者におけるインターロイキン 6 の重症度、心筋傷害度への影響

網岡尚史、中村一文、木村朋生、吉田賢司、三好亨、森田宏、伊藤浩
岡山大学大学院　医歯薬学総合研究科　循環器内科学

【背景と目的】これまでの基礎研究で IL-6 は心筋炎の重症度を反映し、また抗 IL-6 製剤が治療薬になりうる可能性が報告されている。今回我々は心筋炎患者における IL-6 の病理学的、臨床学的重要性について検討した。【方法と結果】当院で診療した心筋炎患者連続 13 症例を対象とした。血清 IL-6 は心筋炎患者において非心筋炎患者より有意に高値であった($p<0.001$)。血清IL-6 の対数値は有意に LVEF と負の相関を示し($p=0.014$)、CK ($p=0.001$)、CK-MB ($p=0.002$)、CRP ($p<0.001$)の対数値と正の相関を示した。次に心筋炎患者を IL-6 低値群($n=6$)と高値群($n=7$)に分けたところ、IL-6 高値群においてカテコラミン治療、および機械的補助治療を要した患者が有意に多かった(共に $p=0.029$)。全ての心筋炎患者から得られた心筋組織おいて免疫染色で心筋細胞および炎症細胞での IL-6 の発現が確認されたが、同時に行った非心筋炎患者の染色は IL-6 の発現は確認されなかった。【結論】今回の研究で心筋炎患者において IL-6 は心筋傷害や病勢の重症度を反映することが示唆された。

心筋生検研究会開催一覧

回	開催日	開催会場	会長	所属
1	1979 年 12 月 21 日	山の上ホテル	関口守衛	東京女子医科大学
2	1980 年 11 月 7～8 日	東京竹橋会館	関口守衛	東京女子医科大学
3	1981 年 11 月 27～28 日	京大会館	河合忠一	京都大学
4	1982 年 11 月 26～27 日	日本学生会館	岡田了三	順天堂大学
5	1983 年 10 月 14～15 日	大阪医科大学基礎館第一講堂	河村慧四郎	大阪医科大学
6	1984 年 10 月 19～20 日	東京女子医大中央校舎	関口守衛	東京女子医科大学
7	1985 年 10 月 4～5 日	京大医学部総合解剖センター	河合忠一	京都大学
8	1986 年 10 月 3～4 日	岩手医科大学	加藤政孝	岩手医科大学
9	1987 年 11 月 13～14 日	都立広尾病院別館	杉浦昌也	都立広尾病院
10	1988 年 10 月 28～29 日	国立循環器病センター講堂	仁村泰治	国立循環器病センター
11	1989 年 12 月 8～9 日	新潟会館	柴田　昭	新潟大学
12	1990 年 11 月 30 日～12 月 1 日	エーザイ名古屋支店	水野　康	藤田保健衛生大学
13	1991 年 11 月 1～2 日	久留米医師会館	戸嶋裕徳	久留米大学
14	1992 年 11 月 27～28 日	エーザイホール	丸茂文昭	東京医科歯科大学
15	1993 年 11 月 26～27 日	国際ホテル宇部	松﨑益徳	山口大学
16	1994 年 11 月 25～26 日	松本市駅前会館	関口守衛	信州大学
17	1995 年 11 月 25～26 日	順天堂大学有山記念講堂	岡田了三	順天堂大学
18	1996 年 11 月 29～30 日	東京女子医科大学弥生記念講堂	堀江俊伸	東京女子医科大学
19	1997 年 11 月 28～29 日	高槻市立生涯学習センター	河村慧四郎	大阪医科大学
20	1998 年 10 月 23～24 日	岩手医大循環器医療センター	平盛勝彦	岩手医科大学
21	1999 年 10 月 29～30 日	岐阜会館	藤原久義	岐阜大学
22	2000 年 11 月 24～25 日	西鉄グランドホテル	朔啓二郎	福岡大学
23	2001 年 11 月 30 日～12 月 1 日	北里大学	和泉　徹	北里大学
24	2002 年 11 月 29～30 日	東京女子医科大学弥生記念講堂	大川真一郎	東京女子医科大学
25	2003 年 11 月 28～29 日	久留米大学筑水会館	今泉　勉	久留米大学
26	2004 年 11 月 26～27 日	ぱるるプラザ千葉	小室一成	千葉大学
27	2005 年 11 月 25～26 日	東京医科歯科大学	廣江道昭	国立国際医療センター
28	2006 年 11 月 24～25 日	大阪医科大学	北浦　泰	大阪医科大学
29	2007 年 11 月 30 日～12 月 1 日	エーザイ名古屋コミュニケーションオフィス	森本紳一郎	藤田保健衛生大学
30	2008 年 11 月 28～29 日	三重大学医学部臨床第三講義室	今中恭子	三重大学
31	2009 年 11 月 27～28 日	国立循環器病センター図書館講堂、千里阪急ホテル	植田初江	国立循環器病センター
32	2010 年 11 月 26～27 日	野村コンファレンスプラザ	吉川　勉	慶應義塾大学
33	2011 年 11 月 25～26 日	京都大学百周年時計台記念館	西尾亮介	京都大学医学部附属病院
34	2012 年 11 月 23～24 日	信州大学医学部付属病院	矢崎善一	まつもと医療センター松本病院
35	2013 年 11 月 1～2 日	東京女子医科大学弥生記念講堂	西川俊郎	東京女子医科大学

36	2014 年 11 月 28～29 日	ウインクあいち	室原豊明	名古屋大学
37	2015 年 12 月 10～11 日	神戸国際会議場	筒井裕之	北海道大学
38	2016 年 11 月 26～27 日	都立広尾病院	田中道雄	都立広尾病院
39	2017 年 11 月 25～26 日	電気ビル本館	岡部眞典	済生会福岡総合病院
40	2018 年 12 月 7～8 日	東京コンベンションホール	布田伸一	東京女子医科大学
41	2019 年 12 月 6～7 日	コープイン京都	田中秀央	京都府立医科大学

協賛企業一覧

共催セミナー（開催順）
テクノウッド株式会社
ファイザー株式会社

企業展示（五十音順）
株式会社クロスメディカル
テクノウッド株式会社

広告（五十音順）
テクノウッド株式会社
バイエル薬品株式会社
ファイザー株式会社

本研究会の開催にあたり上記企業をはじめとして各界の方々に多大なるご協力並びにご厚情を賜りました。この場を借りて厚く御礼申し上げます。

令和元年 12 月 6 日
第 41 回心筋生検研究会学術集会　会長　田中　秀央